

# Tubulointersticiální nefritidy

Tubulointersticiální nefritidy (TIN) jsou zánětlivá onemocnění, která postihují primárně renální tubuly a / nebo renální intersticiu. Glomeruly bývají často postiženy také a to právě v důsledku poškození tubulů.

- **Pyelonefritidy** – starší souhrnný název, označuje ale spíše pouze nefritidy, na kterých se jasně podílí infekční agens (což rozhodně není u všech TIN).

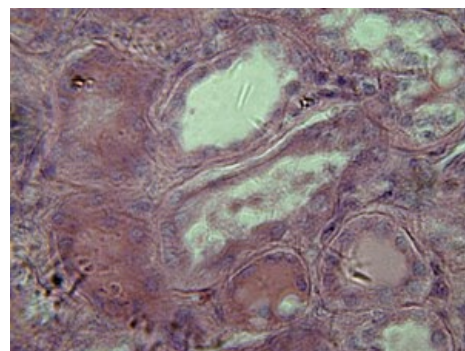
## Charakteristika TIN

Mezi projevy onemocnění patří:

- proteinurie různého stupně,
- erytrocyturie (obvykle neglomerulární),
- leukocyturie (u bakteriálních nebo tam, kde infekce nasedá sekundárně),
- dysurické potíže.

## Akutní TIN

Mezi akutní **tubulointersticiální nefritidy** (TIN) patří především akutní bakteriální TIN a akutní hypersenzitivní TIN (a dále třeba parainfekční a idiopatická TIN). U těchto onemocnění bývá poškození ledvinných tubulů a intersticia. Typickým projevem onemocnění je proteinurie různé závažnosti a neglomerulární erytrocyturie.



Vzhled tubulů při intersticiální nefritidě

## Akutní bakteriální TIN

Akutní TIN vznikají často **na podkladu ascendentní infekce močových cest**. Pro vznik tohoto onemocnění mohou být jisté **predispozice**, které vznik těchto infekcí usnadňují:

- vrozené predispozice – vývojové anomálie (zdvojená ledvinová pánvička), vezikoureterální reflux (VUR);
- získané predispozice – lithiasa (močové kameny), hypertrofie prostaty, stenóza ureteru (například útlakem z okolí).

Mezi typické projevy tohoto onemocnění patří:

- systémové projevy – slabost, febrilie;
- bolest v bederní krajině;
- fyzikálně často pozitivní tapottement;
- dysurické potíže;
- možná je i oligourie.

## Vyšetření

### ▪ Fyzikální vyšetření:

1. schvácenost, opocení, febrilie doprovázené často třesavkami
2. aktivní zaujímání úlevové polohy
3. pozitivní tapottement

### ▪ Vyšetření moči a močového sedimentu patří k základním:

1. leukocyturie – vždy,
2. bakteriurie – také by měla být vždy přítomna, pokud se nedaří průkaz bakterií, nutno zvážit možnost TBC infekce,
3. neglomerulární erytrocyturie,
4. proteinurie < 2 g / 24 hod.

- **Vyšetření krve** – leukocytóza, zvýšené CRP a sedimentace,
- **Kultivační vyšetření** by mělo být provedeno vždy, kvůli citlivosti na ATB léčbu, typickými agens jsou *E. coli*, *Klebsiella pneumoniae*, pokud se nedaří vykultivovat, nutno zvážit TBC infekci.
- **Ultrazvukové vyšetření** – typický obraz pro akutní bakteriální TIN je mapovitý vzhled ledviny.
- Biopsie ledvin není indikována.

## Terapie

Akutní bakteriální TIN patří mezi onemocnění, která lze léčit ambulantně, je ale na místě zvážit možnost hospitalizace.

- ATB terapie,
  1. necílená empirická,
  2. cílená – na základě výsledku kultivačních testů na citlivost ATB.

Mezi používané preparáty patří cefalosporiny, aminoglykosidy a fluorochinolony (častá rezistence). Nutná délka trvání ATB terapie je **alespoň 2 týdny**. Je nutné pamatovat na to, že jeden z nežádoucích účinků užívání antibiotik je riziko vzniku renální insuficience (nikdy by zároveň s ATB léčbou neměl být podán furosemid, který je rovněž nefrotoxický a vzájemná kombinace léčiv by mohla vést k nevratnému poškození ledvin).

## Akutní hypersenzitivní TIN

Jedná se o typ lékové alergie. V anamnéze je typické zjištění užívání **léčiva (ATB, NSAID)**, poté následuje **období latence** (až 6 týdnů), po kterém se rozvíjí příznaky. Na rozvoj onemocnění **nemá vliv dávka nebo délka užívání léčiv**.

- Příznaky:
  1. febrilie,
  2. kožní změny,
  3. artralgie,
  4. (dysurické obtíže nejsou, protože stav není vyvolán infekcí).

## Vyšetření

- **Vyšetření moči:**
  1. neglomerulární erytrocyturie,
  2. eosinofilurie,
  3. proteinurie různého rozsahu (< 2 g / 24 hod až nefrotický syndrom).
- **Vyšetření krve** – typická je eosinofilie.
- **Sonografie** – normální obraz ledvin.
- **Biopsie** – granulomy.

## Terapie

Terapie spočívá v odstranění alergenu. Pokud to samotné nestačí, podávají se kortikosteroidy.

## Chronické TIN

Mezi chronické tubulointersticiální nefritidy patří především chronická bakteriální TIN, analgetická nefropatie a refluxová nefropatie. Mezi typické projevy onemocnění patří leukocyturie a bakteriurie (u infekčních), erytrocyturie (neglomerulárního původu), proteinurie různého rozsahu.

## Chronická bakteriální TIN

Pacienti mají obvykle nějakou z predispozic (vrozené – zdvojená pánevka, nebo získané – lithiasa, hypertrofie prostaty), v anamnéze se objevují opakované epizody akutní bakteriální TIN s asymptomatickými mezidobími.

## Příznaky

- **vyšetření moči,**
  1. bakteriurie je obvykle přítomna, pokud nelze z moči vykultivovat žádný patogen a leukocyturie je přítomna, nutno zvážit možnost TBC,
  2. leukocyturie je vždy přítomna,
  3. neglomerulární erytrocyturie,
  4. proteinurie – obvykle malá,
- **sono** – typické pozánětlivé změny a to nejenom ledvin (možné abscesy a nebo jejich pozůstatky), ale i vývodného systému.

## Terapie

- **ATB terapie** u akutních exacerbací (jako u akutní TIN, empiricky, pak dle výsledků kultivace),
- při velmi častých exacerbacích se používá preventivní **noční dávka** ATB i v asymptomatických obdobích.

## Refluxová nefropatie

Vzniká u pacientů, kteří trpí vesikoureterálním refluxem (VUR, vrozený defekt ureteru, který vede k refluxu moči z močového měchýře do ureteru). Na tomto podkladu vznikají recidivující infekce močových cest. Nejčastěji se vyskytuje u dětí, obecně platí, že v čím mladším věku se objevují recidivující močové infekce, tím je větší pravděpodobnost, že je to na podkladu VUR. Neléčený VUR III.–IV. stupně vede k refluxní nefropatii s častými recidivami. Hrozí vznik fokální segmentální glomerulosklerózy, hypertenze a v konečném důsledku i renálního selhání.

## Příznaky

- časté infekce močových cest v anamnéze nebo zjištěný VUR,
- enuréza (noční pomočování) u dětí starších 5 let,
- **vyšetření moči**,
  1. bakteriurie,
  2. leukocyturie,
  3. neglomerulární erytrocyturie,
  4. proteinurie nefrotického typu (více než 4 g proteinu v moči za den, velmi těžký nález, obzvláště u dítěte),
- **mikční cystografie**,
- **scintigrafické vyšetření**.

## Terapie

- ATB terapie při exacerbacích,
- **léčba VUR (chirurgická)**,
- **léčba nefrotického syndromu** (terapie významné proteinurie, případných otoků, hypertenze a dyslipidémie).

## Analgetická nefropatie

Analgetická nefropatie je důsledkem dlouholetého abúzu analgetika Fenacetinu (starší analgetikum, užívané zhruba v období před 30 lety, dnes už se nepoužívá). Typický pacient je tedy vyššího věku s anamnézou užívání Fenacetinu (například pro revmatologická onemocnění nebo jiné nemoci vyznačující se bolestivostí)

## Renální projevy

- široké spektrum projevů:
  1. možný je i asymptomatický průběh,
  2. hematurie,
  3. renální kolika,
  4. renální selhání,
  5. hypertenze (jako důsledek renálního poškození).

## Další důsledky

- zvýšené riziko vzniku karcinomu močových cest z přechodného epitelu,
- ostatní projevy analgetického syndromu (psychosomatické, kostní, kardiovaskulární, hematologické a gastrointestinální poruchy).

## Klasifikace TIN

Tubulointersticiální nefritidy můžeme klasifikovat podle rychlosti vzniku, průběhu, reverzibility, etiologie a dalších. Nejčastější klasifikace je podle rychlosti vzniku na akutní a chronické.

Klasifikace tubulointersticiálních nefritid	
Akutní tubulointersticiální nefritidy	Chronické tubulointersticiální nefritidy
<ul style="list-style-type: none"><li>▪ akutní bakteriální TIN,</li><li>▪ akutní hypersenzitivní TIN (polékové, především ATB, NSAID),</li><li>▪ parainfekční TIN,</li><li>▪ idiopatické TIN.</li></ul>	<ul style="list-style-type: none"><li>▪ chronické bakteriální TIN,</li><li>▪ analgetická nefropatie,</li><li>▪ refluxová nefropatie,</li><li>▪ poléková nefropatie,</li><li>▪ otrava Li a těžkými kovy,</li><li>▪ postradiační nefropatie,</li><li>▪ nefropatie při systémových chorobách (při SLE nebo RA nemusí vznikat pouze glomerulonefritidy),</li><li>▪ nefropatie při maligních onemocněních,</li><li>▪ metabolická nefropatie,</li><li>▪ endemická balkánská nefropatie.</li></ul>

# Odkazy

## Související články

- Vezikoureterální reflux
- Vyšetření moči
- Glomerulonefritidy

## Použitá literatura

- ČEŠKA, Richard, et al. *Interna*. 1. vydání. Praha : Triton, 2010. 855 s. s. 546-547. ISBN 978-80-7387-423-0.
- ČERTÍKOVÁ-CHÁBOVÁ, Věra. *Tubulointersticiální nefritidy* [přednáška k předmětu Nefrologie, obor všeobecné lékařství, 1. Lékařská fakulta Univerzita Karlova]. Praha. 4.1.2011.

## Externí dokazy



MEFANET přednáška Tubulointersticiální nefritidy (<https://portal.lf1.cuni.cz/clanek-618-tubulointersticiální-nefritidy>)