

Trigonum submandibulare

Ohraničení

- **Kraniálně:** dolní okraj těla mandibuly;
 - **mediálně:** venter anterior m. digastrici;
 - **laterálně:** venter posterior m. digastrici;
 - **spodina:** m. mylohyoideus, m. hyoglossus, m. styloglossus.
- **Tractus angularis** – vazivový pruh oddělující parotickou a submandibulární loži, součást krční fascie.

Obsah

- **Glandula submandibularis** – zevně sa dotýká obou bříšek m. digastricus, mediálně vybíhá přes zadní okraj m. mylohyoideus do sublinguální krajiny;
- **ductus submandibularis** – vystupuje ze žlázy směrem vpřed a vsouvá se mezi m. mylohyoideus a m. hyoglossus;
- **v. facialis** – po zevním povrchu žlázy;
- **a. facialis** – z trigonum caroticum navnitř od m. digastricus a stylohyoideus – mediálně od žlázy, nad horním okrajem žlázy se stáčí přes mandibulu a přidává se k žíle;
- **n. lingualis a ganglion submandibulare** – probíhá horní částí trigona, navnitř od okraje mandibuly, stáčí se obloukovitě vpřed a po zkřížení s ductus submandibularis vstupuje do regio sublingualis a jazyka, v oblouku je zavěšeno prasympatické ganglion submandibulare;
- **n. hypoglossus** – přichází do dolní části krajiny z trigonum caroticum navnitř od venter posterior m. digastrici – prohnutý v **arcus nervi hypoglossi**, směřuje vpřed do regio sublingualis štěrbinou mezi m. mylohyoideus a m. hyoglossus;
- **a. lingualis** – na spodině **trigonum Pirogovi** navnitř od m. hyoglossus – zde se podvazuje;
- **n. mylohyoideus** – odděluje se z n. alveolaris inferior před jeho vstupem do foramen mandibulae a sbíhá po vnitřní ploše ramus mandibulae do horní části trigonum submandibulare, uložen navnitř od žlázy, vstupuje do předního bříska m. digastricus;
- **nodi lymphoidei submandibulares** – rozložené pod okrajem dolní čelisti a kolem podčelistní žlázy, kolektory z povrchových a hlubokých vrstev všech obličejových krajín.

Trigonum arteriae lingualis Pirogovi

- **Kraniálně:** n. hypoglossus;
- **ventrálně:** zadní okraj m. mylohyoideus;
- **kaudálně:** venter posterior m. digastrici;
- **spodina:** m. hyoglossus.

Odkazy

Související články

- Mandibula
- Musculus mylohyoideus
- Musculus digastricus
- Musculus stylohyoideus
- Topografické útvary krku

Externí odkazy

- HORKÝ, Drahomír a Květoslava NOVÁKOVÁ. *Morfologie orofaciálního systému pro studenty zubního lékařství* [online] . 2. vydání. Publikováno online. 2011. Dostupné také z <<http://mefanet.upol.cz/clanky.php?aid=58>>. ISBN 978-80-244-2702-7.

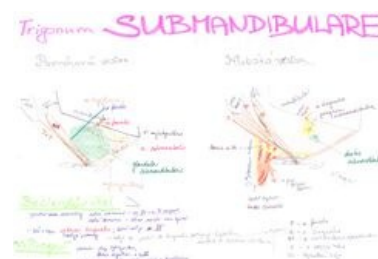
Použitá literatura

trigonum submandibulare
podčelistní trojúhelník

Červeně zvýrazněné trigonum submandibulare

Ohraničení venter ant.
mediálně m. digastrici
Ohraničení venter post.
laterálně m. digastrici
Ohraničení dolní okraj těla
kraniálně mandibuly
Ohraničení m. mylohyoideus,
kaudálně m. hyoglossus,
m. styloglossus
(svaly tvoří dno)

Obsah glandula submandibularis, ductus submandibularis, v. facialis, a. facialis, n. lingualis a ganglion submandibulare, n. hypoglossus, arcus n. hypoglossi, a. lingualis, n. mylohyoideus, nodi lymphatici submandibulare



Schema trigonum submandibulare

- GRIM, Miloš a Rastislav DRUGA, et al. *Základy anatomie, 5. Anatomie krajiny těla*. 1. vydání. Praha : Galén, 2002. 119 s. ISBN 978-80-7262-179-8.