

# Trigonum musculare

**Trigonum musculare** (neboli *Trigonum omotracheale*) je nepárovou oblastí nacházející se v **regio cervicalis anterior**.

## Ohraničení

**Kraniálně** je trigonum musculare ohraničeno jazykou (Os hyoideum), **laterálně** po obou stranách jej vymezuje venter superior musculi omohyoidei, níže pak Musculus sternocleidomastoideus, který částečně tvoří i **kaudální ohraničení** spolu s incisura jugularis sterni.

**Ventrálně** od této krajiny se nachází v nejsvrchnější vrstvě Platysma, větve *venae jugularis anterior* a povrchová krční fascie, **lamina superficialis fasciae cervicalis**. V hlubší vrstvě najdeme skupinu *infrahyoidních svalů* ve střední krční fascii, **lamina pretrachealis fasciae cervicalis**. Pod touto fascií se nachází **spatium viscerale**, tedy vlastní prostor trigona musculare a jeho obsah. **Dno** je tvořeno **laminou prevertebralis fascie cervicalis**.

## Obsah

**Obsahem** této krajiny je hrtan (Larynx), krční část průdušnice (Trachea), štítná žláza (Glandula thyroidea), příštítná tělíska, kaudální část hltanu (pharynx) a krční úsek jícnu (Oesophagus).

Z cév a nervů tudy prochází vasa *thyroidea superiora*, vasa *laryngea superiora*, arteria *thyroidea inferior*, nervus *laryngeus recurrens* a plexus *thyroideus impar*.

Hmatným bodem v této oblasti je **jazyk** (Os hyoideum) v úrovni C<sub>3</sub> a **prominentia laryngea** v úrovni C<sub>4</sub>.

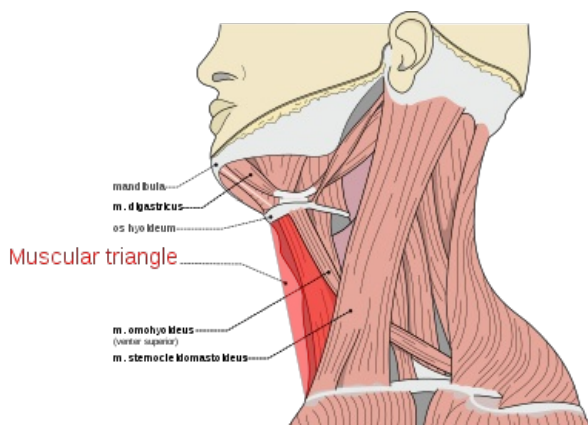
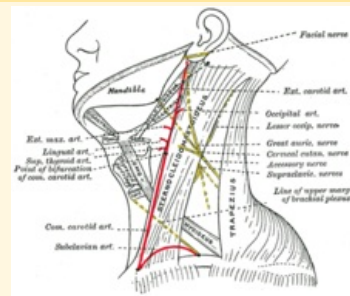


Schéma regio cervicalis a jeho struktury

## Trigonum musculare (Trigonum omotracheale)



Struktury trigonum musculare

**Ohraničení** venter superior musculi  
**laterálně** omohyoidei, musculus sternocleidomastoideus

**Ohraničení** lamina prevertebralis  
**dorzálně** fasciae cervicalis

**Ohraničení** platysma  
**ventrálně**

**Ohraničení** os hyoideum  
**kraniálně**

**Ohraničení** musculus  
**kaudálně** sternocleidomastoideus, incisura jugularis sterni

**Obsah** larynx, trachea, glandula thyroidea + příštítná tělíska, pharynx (kaudální část), oesophagus

## Odkazy

### Související články

- Svaly krku
- Tracheostomie
- Koniotomie

### Použitá literatura

- GRIM, Miloš a Rastislav DRUGA. *Základy anatomie. 5., Anatomie krajiny těla*. 1. vydání. Praha : Galén : Karolinum, 2002. 119 s. ISBN 80-7262-179-3.
- ČIHÁK, Radomír a Miloš GRIM. *Anatomie*. 3. vydání. 2013. ISBN 978-80-247-4788-0.

