

# Trigonum cervicale anterius

**Trigonum cervicale anterius**, jiným názvem regio cervicalis anterior, je nepárová přední krční krajina.

## Ohraničení:

- **kraniálně** – mandibula;
- **laterálně** – mm. sternocleidomastoidei;
- **kaudálně** – incisura jugularis sterni;
- **ventrálně** – překryta platyzmou.

Součástí krajiny jsou další topografické oblasti. Patří mezi ně trigonum submentale, trigonum submandibulare, trigonum omotracheale, trigonum caroticum, regio sternocleidomastoidea a hluboko uložené trigonum scalenovertbrale. Všechny struktury, které nacházíme v těchto oblastech, jsou zároveň obsahem přední krční krajiny.

## Odkazy

### Související články

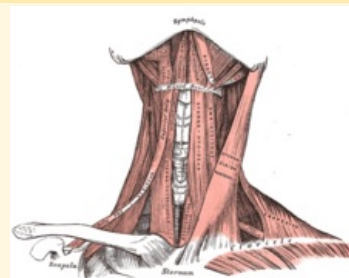
- Trigonum submentale
- Trigonum submandibulare
- Trigonum omotracheale
- Trigonum caroticum
- Regio sternocleidomastoidea
- Trigonum scalenovertbrale
- Regio cervicalis lateralis

### Použitá literatura

- GRIM, Miloš a Rastislav DRUGA. *Základy anatomie : 5. Anatomie krajiny těla*. 1. vydání. Praha : Galén, 2008. 119 s. ISBN 978-80-7262-179-8.

## Trigonum cervicale anterius

Přední krční krajina



**Ohraničení mm.**

**laterálně** sternocleidomastoidei

**Ohraničení platysma**

**ventrálně**

**Ohraničení mandibula**

**kraniálně**

**Ohraničení incisura jugularis sterni**

**kaudálně**

**Přechází v** Přední krční krajina je laterálně ohraničena předním okrajem **mm. sternocleidomastoidei**. Na zadním kraji těchto svalů začíná párové **regio cervicalis lateralis**.

**Obsah** Krajina se skládá z několika dalších topografických oblastí, patří mezi ně *trigonum submentale*, *trigonum submandibulare*, *trigonum caroticum*, *trigonum omotracheale*, *regio sternocleidomastoidea* a v hloubce uložené *trigonum scalenovertbrale*.