

Tamponáda močového měchýře

Tamponáda močového měchýře je **akutní stav** v urologii, kdy celý objem měchýře je vyplněn krví a krevními koaguly. Nejčastější příčinou bývá krvácení z karcinomu močového měchýře (uroteliální karcinom).

Symptomy

Pro pacienty je stav velmi **bolestivý**, nad sponou stydkou je možné palpatovat přeplněný močový měchýř. Pacient není schopen se vymočit i přes silné nucení. Může předcházet hematurie. V závislosti na velikosti krevní ztráty přichází do úvahy i rozvoj hemoragického šoku.

Diagnostika

Diagnóza je určena na základě klinického stavu pacienta. Dále pomocí endoskopické zobrazovací metody – cystoskopie, která diagnózu definitivně potvrdí. U pacienta musíme sledovat životní funkce – krevní tlak, dechovou a tepovou frekvenci, abychom včas zachytili rozvoj šoku. Dále je nutné odebrat krev pro vyšetření (krevní obraz, biochemie, koagulační parametry).

Léčba

Při přijetí je nutné zajistit žilní vstup, podat infuzi (případně hradit krevní ztráty) a **drénovat močový měchýř**. Použijeme trojcestný močový katetr a provádíme intenzivní laváž měchýře pomocí fyziologického roztoku. Koagula pro svou velikost spontánně neodejdou, je nutné je rozpustit. Průběžnou laváží zajistíme, aby nevznikala koagula další.

Léčba spadá plně do kompetence urologa. Spočívá v **cystoskopii** a **zástavě krvácení** pomocí elektrokoagulace (*per urethram*). Stav vyžaduje další vyšetření pacienta, protože nejčastější příčinou bývá karcinom močového měchýře.

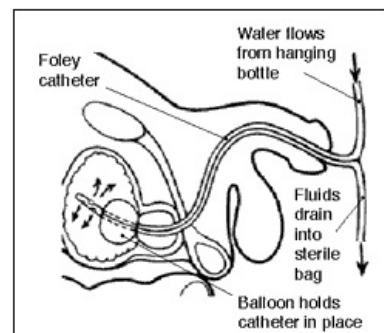


Schéma zavedeného močového katetru do močového měchýře – laváž močového měchýře

Článek neobsahuje vše, co by měl.



Můžete se přidat k jeho autorům (https://www.wikiskripta.eu/index.php?title=Tampon%C3%A1da_mo%C4%8Dov%C3%A9ho_m%C4%9Bch%C3%BD%C5%99e&action=history) a jej.

O vhodných změnách se lze poradit v diskusi.

Odkazy

Související články

- Karcinom močového měchýře
- Katetrizace močového měchýře (pediatrie)
- Zavedení permanentního močového katetru
- Ošetřovatelský postup při zavádění cévky