

# Syndrom horní hrudní apertury

**Syndrom horní hrudní apertury (TOS = Thoracic outlet syndrome)** vzniká při intermitentním útlaku a. + v. subclavia + plexus brachialis v horní hrudní apertuře **mezi 1. krčním žebrem a okolními strukturami**. Kompresi usnadňuje porucha krční páteře, paravertebrálních svalů a svalů pletence pažního. Někdy mohou být cévy utlačeny tumorem apexu plic. Rozlišujeme tři typy:

1. **Skalenový syndrom**, kdy se na útlaku podílí m. scalenus anterior a musculus scalenus medius při rotaci hlavy se zvednutou bradou a při nádechu.
2. **Kostoklavikulární syndrom** se projeví při vypnutí hrudníku a tlačení ramen dozadu.
3. **Hyperabdukční syndrom** je nejčastější typ, útlak vzniká při zvednutí horní končetiny v abdukci.

## Klinický obraz

Syndrom je klinicky manifestní jen u malé části postižených. Objevuje se pocit chladu a zbělení prstů, Raynaudův syndrom, bolest a únava horní končetiny při práci ve vzpažení, parestézie v horní končetině, zvláště v prstech, oslabení/vymizení pulzací na tepnách horní končetiny + šelest v podklíčkové oblasti (jen v určitých polohách), trofické kožní změny na špičkách prstů (výjimečně u pokročilých stavů, kdy došlo k nástěnné trombóze a. subclavia a periferním embolizacím).

## Diagnostika

- Adsonův test – při otočení hlavy ke straně v maximálním inspiriu u skalenového syndromu vymizí radiální puls.
- RTG.

## Terapie

Převládá **konzervativní** forma, tj. vyvarovat se provokujících poloh, rehabilitace, léčba podobná jako u Raynaudova syndromu. Při těžkých poruchách lze resekovat 1. žebra.

## Odkazy

### Použitá literatura

- KLENER, P, et al. *Vnitřní lékařství*. 3. vydání. Praha : Galén, 2006. ISBN 80-7262-430-X.

### Syndrom horní hrudní apertury

Thoracic outlet syndrome

**Rizikové faktory** vrozené, trauma

#### Klasifikace a odkazy

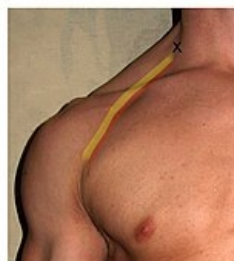**MKN** G54.0 (<https://mkn10.uzis.cz/prohlizec/G54.0>)

**MeSH ID** D013901 (<https://www.medvik.cz/bmc/link.do?id=D013901>)

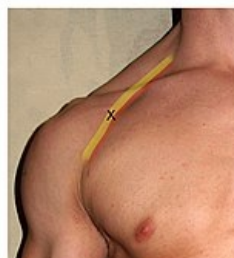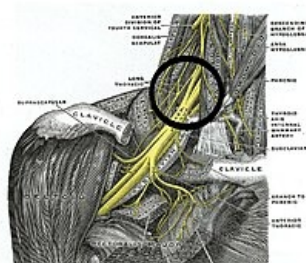
**OMIM** 608516 (<https://omim.org/entry/608516>)

**MedlinePlus** 001434 (<https://medlineplus.gov/ency/article/001434.htm>)

**Medscape** 96412 (<https://emedicine.medscape.com/article/96412-overview>)



Útlak mezi musculi scaleni



Infraklavikulární blok

