

Syndrom Churgův-Straussově

Syndrom Churga-Straussově, nověji nazývaný **alergická granulomatózní angiitida** či **eozinofilní granulomatóza s polyangiitidou (EGPA)**, je vzácné multisystémové autoimunitní onemocnění. Probíhá fázovitě, začíná bronchiálním astmatem a alergickými projevy, pokračuje stoupající eozinofilií v krvi a tkáních a vrcholí systémovou vaskulitidou. Syndrom byl poprvé popsán v roce 1951 Švédy Jakobem Churgem a Lotte Straussovou, kteří jej charakterizovali jako granulomatózní variantu nodózní polyarteritidy (tzv. nekrotizující vaskulitida s extravaskulárními nekrotizujícími granulomy různého stadia) s výraznými eozinofilními infiltráty ve stěně cév i perivaskulární tkáni.^[1] Histologicky je dnes syndrom charakterizován jako **nekrotizující vaskulitida malých a středních cév s granulomy a infiltrací tkáně eozinofily**. Jde o vážné onemocnění, které zásadně ovlivňuje kvalitu života pacientů a může končit i smrtí. Včasná diagnóza a terapie výrazně zlepšují přežití pacientů a snižují riziko rozvoje chronického poškození orgánů.^[1]

Epidemiologie

Incidence syndromu Churga-Straussově se uvádí **2,4/1 000 000**. Nemoc se manifestuje mezi 14. a 75. rokem života, nejčastější výskyt je ve 4. a 5. deceniu. Mírně častěji CSS postihuje muže.^[1]

Klinický obraz

Klinický obraz lze rozdělit do **třech fází**:

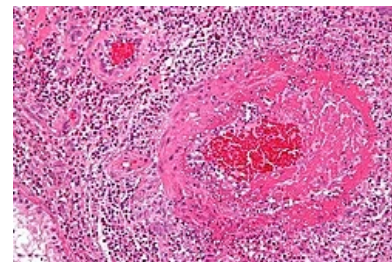
1. Prodromální stádium s astmatem a/nebo alergickou rinitidou s nosní polypózou (3–8 let); opakované sinusitidy, nosní polypy, krvácení, purulentní výtok z nosu a mesotitidy.
2. Eozinofilie v krvi i tkáních, vzniká eozinofilní pneumonitida s přechodnými infiltráty (RTG, na periferii, mnohočetné, uzlové, bez vzniku dutin, s výpotkem s velkým množstvím eosinofilů), eozinofilní gastroenteritida (bolesti břicha dyspepsie, průjemy), eozinofilní peritonitida, pankreatitida, cholecystitida, alveolární hemoragie a další.
3. Systémová vaskulitida.

CSS může být doprovázen dalšími příznaky, jako např. úbytkem tělesné hmotnosti, teplotami, nočními poty, artralgiemi, mono- a polyartritidami, myalgiemi, myozitidami, parézami hlavových nervů, mononeuritis multiplex, intrakraniálním krvácením, křečemi, psychotickými stavy, erytémem, kožními nekrózami. Nejčastější příčinou úmrtí je **srdeční selhání** (eozinofilní endo/myo/perikarditida, vaskulitida koronárních tepen, poškození chlopní). Nespecifické poškození ledvinového parenchymu je méně časté, ale může se projevovat jako glomerulonefritida s proteinurií a/nebo hematurií s hypertenzí.

Diagnostická kritéria vaskulitidy Churga-Straussově

Pro potvrzení diagnózy CSS musí pacient splnit **alespoň čtyři z klasifikačních kritérií dle ACR** (American College of Rheumatology)^[2]:

- Astma bronchiale.
- Eozinofilie – více než 10% diferenciálního rozpočtu.
- Mono- nebo polyneuropatie.
- Prchavé plicní infiltráty.
- Poškození paranasálních dutin.
- Nález eozinofilů extravaskulárně.



Mikroskopický obraz CSS

Laboratorní nálezy u pacientů s CSS

- Nespecifické – vysoká sedimentace, zvýšení CRP, anémie, pozitivní revmatoidní faktor, vysoká hladina IgE.
- Eozinofilie.
- ANCA protilátky ve 30–40 % případů^[3].

ANCA protilátky

Pro rozvoj vaskulitidy je klíčová přítomnost **ANCA** (AntiNeutrophil Cytoplasmatic Antibodies) protilátek. Jedná se o autoprotilátky proti **cytoplazmatickým antigenům neutrofilů**, které stimulují neutrofile k produkci kyslíkových radikálů a sekreci lysozomálních enzymů a následně způsobují jejich destrukci. Přesná role ANCA v patogenezi vaskulitidy stále není zcela jasná, ale jeví se, že přispívají k produkci volných kyslíkových radikálů neutrofilem a usnadňují adhezi leukocytů na cévní endotel. Současně aktivují monocyty a zvyšují produkci některých cytokinů (TNF-α) a chemokinů. ANCA protilátky se dají stanovit:

- imunofluorescenčně (rozeznáváme **3 subtypy**),
- c-ANCA (cytoplazmatické),
- p-ANCA (perinukleární) – typické pro CSS,

- a-ANCA (atypické),
- Metodou ELISA (lze odlišit 7 specifit ANCA),
- proti myeloperoxidáze MPO (typické pro CSS),
- proti proteináze 3 PR3,
- proti laktoferinu LF,
- human leukocyte elastase – HLE.

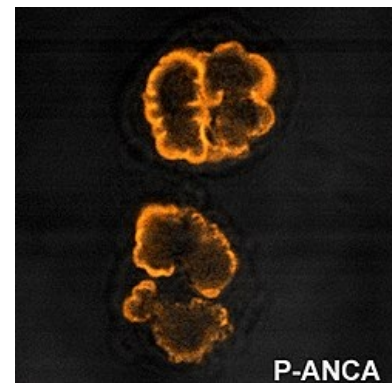
ANCA jsou užitečným laboratorním ukazatelem nejen ke stanovení diagnózy, ale i určování aktivity onemocnění a hodnocení účinnosti terapie.

Léčba

Obecně lze léčbu ANCA pozitivních vaskulitid rozdělit na **léčbu indukční**, jejímž cílem je navodit remisi onemocnění, a **léčbu udržovací**, jejímž cílem je remisi udržet. Základem léčby je podávání kortikosteroidů obvykle v dávce prednison 1 mg/kg/den, po měsíci podávání jsou tyto vysoké dávky postupně snižovány. Někteří autoři doporučují rutinní použití cyklofosfamid u všech pacientů se syndromem Churga-Strausové.

V udržovací léčbě se pokračuje v podávání kortikosteroidů v dávce prednison 5-10 mg/den a cyklofosfamid, často ho nahrazuje méně toxický azothioprin (2 mg/kg/den). V udržovací léčbě mohou být použita i jiná imunosupresiva – metotrexát, mykofenolát mofetil či cyklosporin A. U multiorgánového postižení refrakterního na kombinovanou léčbu se jako efektivní ukázalo podání vysokodávkovaných imunoglobulinů nebo interferonu α .

Před zavedením kortikoidů umírala polovina pacientů do 3 měsíců od prvních projevů vaskulitidy a 5 let přežívalo méně než 5 % pacientů. V současnosti přežívá pět let díky kombinované léčbě více než 75 %.^[1]



p-ANCA

Závěr

Vzácné systémové vaskulitidy spojené se zvýšením ANCA protilátek postihují především vitální orgány (plíce, ledviny), proto mají bez léčby velmi špatnou prognózu. Glukokortikoidy a cyklofosfamid mohou při včasné diagnóze výrazně prodloužit život pacientů a omezit rozvoj chronického selhávání ledvin při léčbě dialýzou nebo po transplantaci. V posledních letech se výzkum zaměřuje na syntézu nových léčiv s podobnou účinností, ale menší toxicitou.

Vzhledem k tomu, že se jedná o velmi vzácné onemocnění, jsou pacienti s CSS jednoznačně indikováni k péči ve specializovaných centrech a v podmínkách mezioborové spolupráce.

Odkazy

Související články

- Systémové vaskulitidy

Zdroj

S laskavým svolením autora Jana Michálka

Reference

1. ŽURKOVÁ, Monika, Vítězslav KOLEK a Kateřina MUSILOVÁ. Syndrom Churg-Strausové. *Interní medicína pro praxi* [online]. 2009, roč. 11, no. 10, s. 463-465, dostupné také z <<http://www.internimedicina.cz/pdfs/int/2009/10/07.pdf>>. ISSN 1803-5256.
2. DOLEŽEL, Z, M MACKŮ a O RYBNÍČEK, et al. Eosinofilie – nesnadný hlavolam. *Pediatric pro praxi* [online]. 2005, vol. 1, s. 35-37, dostupné také z <http://www.solen.sk/index.php?page=pdf_view&pdf_id=1823&magazine_id=4>. ISSN 1803-5264.
3. MAHR, Alfred, Frank MOOSIG a Thomas NEUMANN, et al. Eosinophilic granulomatosis with polyangiitis (Churg-Strauss): evolutions in classification, etiopathogenesis, assessment and management. *Curr Opin Rheumatol* [online]. 2014, vol. 26, no. 1, s. 16-23, dostupné také z <<https://www.ncbi.nlm.nih.gov/pubmed/24257370>>. ISSN 1040-8711 (print), 1531-6963.

Použitá literatura

- HOŘEJŠÍ, Václav a Jiřina BARTŮŇKOVÁ, et al. *Základy imunologie*. 4. vydání. Praha : Triton, 2009. ISBN 978-80-7387-280-9.
- KREJSEK, Jan a Otakar KOPECKÝ. *Klinická imunologie*. 1. vydání. Hradec Králové : Nucleus HK, 2004. 941 s. ISBN 80-86225-50-X.

- KLENER, P, et al. *Vnitřní lékařství*. 3. vydání. Praha : Galén, 2006. ISBN 80-7262-430-X.

Doporučená literatura

- [1] Churg J, Strauss L. Allergic granulomatosis, allergic angiitis and periarteritis nodosa. Am J Pathol. 1951; 27: 277–301. <https://www.ncbi.nlm.nih.gov/pmc/articles/PMC1937314/pdf/amjpathol00493-0100.pdf> [21.02.2012]
- [2] Žurková M., Kolek V., Musilová K.: Syndrom Churg-Straussové. Interní medicína pro praxi 11(10)/2009 <http://www.solen.cz/pdfs/int/2009/10/07.pdf> [21.02.2012]
- [3] Doležel Z., Macků M., Rybníček O., Tomanová Y., Fráňová J.: Eosinofilie – nesnadný hlavolam. Pediatrie pro praxi 1/2005 http://www.solen.sk/index.php?page=pdf_view&pdf_id=1823&magazine_id=4 [22.02.2012]
- [4] Bartůňková, J.; Tesař, V.; Šedivá, A.: Diagnostic and pathogenetic role of antineutrophil cytoplasmatic antibodies, Clinical immunology 106 (2002) <http://www.sciencedirect.com/science/article/pii/S1521661602000268> [22.02.2012]
- [5] https://www.geum.org/sarko/10_Zurkova.htm/ [21.02.2012]