

Subokcipitální punkce (pediatrie)

Indikace

- malformace v oblasti lumbální páteře
- hnisavé afekce v lumbální oblasti
- podezření na blokádu míšního prostoru
- opakované neúspěšné punkce v lumbální oblasti

Kontraindikace

- suspektní expanzivní proces v zadní jámě lební
- zánětlivé kožní změny v oblasti vpichu
- Arnold-Chiariho malformace
- spondylitis a osteomyelitis v oblasti vpichu

Postup

- pacient leží na boku s koleny přitaženými k břichu
- asepticky připravíme místo punkce, které je ve středu čáry spojující protuberantia occipitalis s processus spinosus epistrophei
- po propíchnutí kůže se lumbální jehla zasune směrem nahoru k os occipitale, posouvá se po jejím okraji k membrana atlantooccipitalis a po překonání mírného odporu vytáhneme mandrén a odebereme malé množství likvoru na vyšetření
- výkon se ukončí zasunutím mandrénu do jehly, jejím vytažením, kompresí místa vpichu a sterilním krytím

Komplikace

- poranění a. cerebelli posterior
- krvácení z extradurálních plexů
- náhlá smrt pro krvácení do cisterny nebo IV. komory

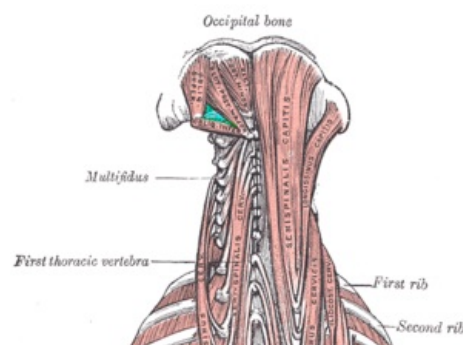
Odkazy

Zdroj

- HAVRÁNEK, Jiří: *Subokcipitální punkce*.

Související články

- Vyšetření mozkomíšního moku



Trigonum suboccipitale (a. vertebralis)