

# Stabilní angina pectoris

Stabilní AP je jedna z forem chronické ICHS. Jedná se o opakované, krátkodobé, reverzibilní ischemie myokardu způsobené stenózou (aterosklerotický plát zužuje lumen o více než 60–70 %) přírodních tepen. Vzniká při zátěži, kdy jsou metabolické nároky na kyslík vyšší než v klidu. Po ukončení fyzické aktivity (nebo podání nitroglycerinu) bolest odeznívá.

## Projevy

- Retrosternální bolest při námaze – typicky svíravá, plošná, tlaková, může se propagovat do levého ramene.
- Atypické bolesti – bolest v zádech, čelisti, krku, rameni atd.
- dušnost.

## Diagnostika

Zásadní je podrobná anamnéza, charakter bolesti ve spojitosti s fyzickou aktivitou. Je nutné brát v potaz rizikové faktory aterosklerózy. Nezastupitelnou úlohu v diagnostice stabilní AP mají zátěžové testy EKG, echokardiografie, perfuzní scintigrafie.

## Léčba

Po stanovení diagnózy stabilní AP je možná buď léčba farmakologická, nebo invazivní. Je také žádoucí dodržovat režimová opatření a kompenzace přidružených komorbidit (hypertenze, DM).

### Farmakologická léčba

**Léky zlepšující prognózu** – ASA, betablokátory, ACEI, statiny

- Antiagregační terapie (ASA) – k prevenci trombů na aterosklerotických plátech. U nemocných s těžkou aterosklerózou koronárních tepen nebo po implantaci stentu se podává duální antiagregační terapie (ASA + clopidogrel).
- Betablokátory – snižují riziko AIM, antianginózní účinek snížením spotřeby kyslíku (snižují srdeční frekvenci).
- Statiny – prevence progresu aterosklerózy.

**⚠ Betablokátory se nesmí vysazovat náhle. Došlo by ke zvýšení spotřeby kyslíku v myokardu. V tomto případě hrozí riziko akutního koronárního syndromu!**

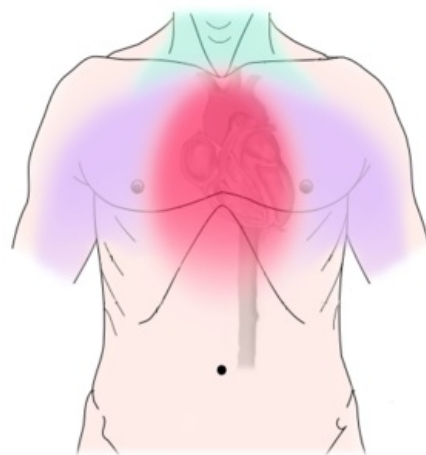
**Léky symptomatické** – blokátory kalciových kanálů, ivabradin, trimetazidin

- Nitráty – mají silný vazodilatační účinek. Snižují preload i afterload a tím je nižší nárok na myokard. Při záchvatu se podávají sublingválně. Preventivně se podávají perorálně.
- Blokátory kalciových kanálů – vazodilatancia - snižují kontraktilitu myokardu.
- Ivabradin – přímé ovlivnění SA uzlu (snižuje srdeční frekvenci).
- Trimetazidin – snižuje nároky na myokard.

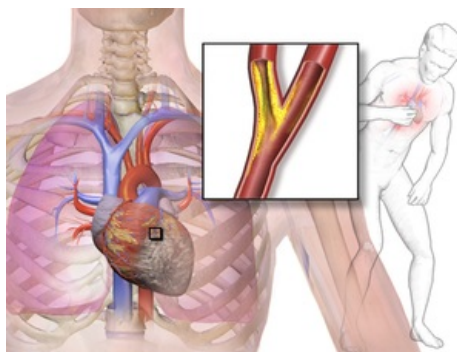
### Invazivní léčba

- Koronarografie – pro zobrazení závažnosti stenóz.
- PCI
- Kardiochirurgie – bypass
- V ojedinělých případech se při nemožnosti provedení revaskularizace může provést hrudní sympatektomie.

## Odkazy



Možnosti propagace bolesti při AP.



Stenóza koronární arterie.

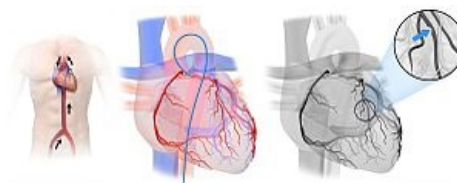

Schéma koronární angiografie.

## Související články

- ICHS
- Angina pectoris
- Nestabilní angina pectoris
- Variantní angina pectoris (Angina pectoris inversa, Prinzmetalova angina)
- Ateroskleróza
- Infarkt myokardu
- Zátěžové vyšetření kardiovaskulárního systému

## Externí odkazy

- Cévní zásobení srdce - TECHmED (<https://www.techmed.sk/cievne-zasobenie-srdca/>)
- Koronární angiografie - video (<https://www.youtube.com/watch?v=GhNT2G1fkJg>)

## Použitá literatura

- ČEŠKA, Richard. *Interna*. 2. vydání. 2015. ISBN 9788073878955.