

Rosai-Dorfmanova nemoc

Rosai-Dorfmanova nemoc je vzácná **histiocytóza** postihující zejména děti a mladé dospělé. Její příčina je neznámá, zvažuje se vliv infekčních bakteriálních a virových agens.

Mezi projevy Rosai-Dorfmanovy nemoci patří typicky **bilaterálně zvětšené cervikální lymfatické uzliny**, dále se může vyskytovat i extranodální postižení kůže, horních cest dýchacích, orbity, kostí nebo CNS.

Mikroskopicky můžeme pozorovat akumulaci velkých histiocyťů s objemnou eozinofilní cytoplazmou a okrouhlými až oválnými jádry. Je nápadná emperipoléza, kvůli které se v těchto histiocytech nacházejí jiné leukocyty^[1].

Léčba spočívá v chirurgické resekci postižené uzliny, ložiska v CNS nebo kůži. Dále se využívá radioterapii nebo chemoterapie. Většinou však dochází ke spontánní remisi^[1].

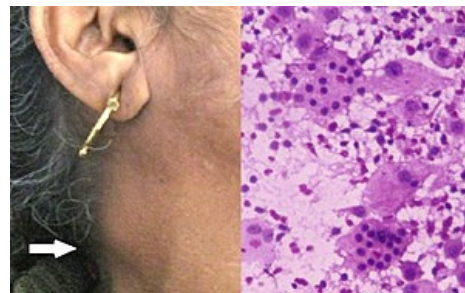
Odkazy

Převzato z

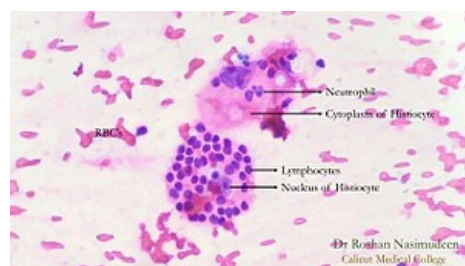
Článek Rosai-Dorfman disease na anglické Wikipedii.

Reference

1. HAMAŇOVÁ, Daniela. *Lymfadenitidy a chronické reaktivní lymfadenopatie* [přednáška k předmětu Patologie, obor Všeobecné lékařství, 2. Lékařská Fakulta Univerzita Karlova]. Dostupné také z <https://patologie.lf2.cuni.cz/sites/patologie/files/page/files/2024/nenadorove-lymfadenopatie_p.pdf>.



Pacientka se zvětšenou lymfatickou uzlinou na krku. Histologický obraz z aspirátu uzliny zobrazuje histiocyty s nepoškozenými lymfocyty a plasmocyty v cytoplasmě.



Neutrofily a lymfocyty uvnitř histiocyťů.