

Retenční cysty

Cysta je patologická dutina vystlaná epitelem. Vzniká nejčastěji zadržením obsahu, který má být vyloučen (retenční cysta).

Vznik

Vznikají ve slinných žlázách a v mazových žlázách. Příčinou je překážka ve vývodu, odtok sekretu je pak znemožněn nebo snížen. Stagnující sekret dilatuje vývody, vytváří cystu vyplněnou sekretem a později vzniká tlaková atrofie žlázového parenchymu.

Rozdělení

Existuje několik typů retenčních cyst. Jsou to mukokéla, ranula, aterom.

Mukokéla

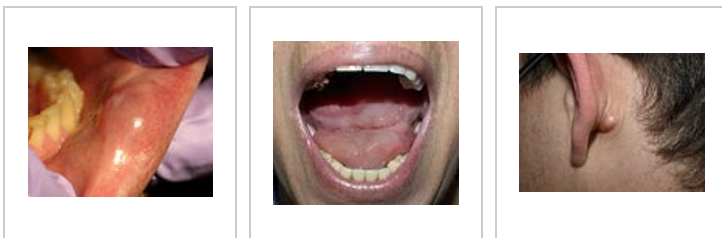
- je to retenční cysta slinných žláz
- často vzniká po traumatu – kousnutí do rtu, přikusování tvářové sliznice, následné jizvení, někdy slinný kámen
- postihuje ret, patro, tváře
- povrchní mukokéla je malá, je to jemný puchýřek, modravě prosvítá, hluboká mukokéla má běžnou barvu sliznice
- uvnitř je zahuštěný hlen

Ranula

- je to mukózní retenční cysta slinné žlázy na spodině ústní, pod jazykem
- obvykle vzniká v oblasti vývodu podjazykové slinné žlázy
- vzniká především u dětí a mladých jedinců
- příčinou jsou záněty, traumata, divertikly
- léčbou je exstirpace

Aterom

- je to retenční cysta vznikající ucpáním vývodu mazové žlázy nebo vlasového folikulu
- je to epidermoidní cysta
- postihuje kůži obličeje, vlasovou část hlavy, vzácně spodinu dutiny ústní



Mukokéla

Ranula

Aterom

Odkazy

Použitá literatura

- LIŠKA, Karel. *Orofaciální patologie*. 1. vydání. vydavatel, 1983. 159 s. ISBN 3180840161.