

# Rectum

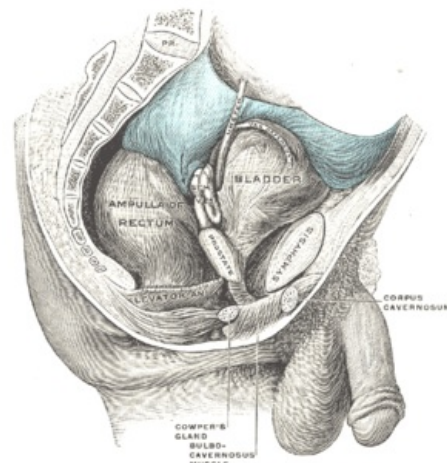
Jedná se o poslední úsek tlustého střeva. Nachází se v malé pánvi. Je dlouhé 12–16 cm a široké asi 4 cm. Naplněné rectum je trojitě bočně zakřivené (při pohledu předozadním), a dvojitě esovitě zakřivené předozadně (při pohledu ze strany). Boční zakřivení je dáno ostřejší vkleslinou na pravém boku rekta. Uprostřed jeho délky, v místě **Kohlrauschovy řasy**, při jejíž bazi je zesílená cirkulární svalovina, proti této vkleslině se rectum vyklenuje doleva, nad ní a pod ní doprava.

Předozadní dvojí zakřivení:

1. **flexura sacralis** – v kraniálních třech čtvrtinách délky rekta rovnoběžně se zakřivením kosti křížové a kostrče (konvexitou dozadu);
2. **flexura perinealis** – na začátku poslední pětina až čtvrtina délky, ohýbá rectum při a pod hrotem kostrče dozadu k análnímu otvoru (rectum vyklenuto konvexitou dopředu);

Rectum má dvě hlavní části:

1. **ampulla recti** (rectum v užším slova smyslu) – kraniální část, délka 10–12 cm, v rozsahu **flexura sacralis**, perineální flexurou přechází do:
2. **canalis analis** – délka 2,5–3,8 cm, užší, liší se podélnou orientací slizničních řas.



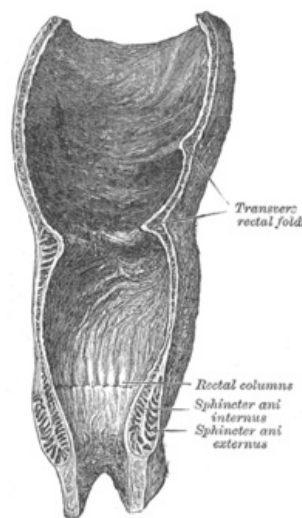
Syntopie rekta (s naplněnou ampulou a močovým měchýřem)

## Sliznice rekta

Má stejnou barvu a vzhled jako colon. Nacházíme na ní typické **slizniční řasy** a další útvary.

V **ampulla recti** nalezneme:

- **plicae transversales recti** – uprostřed délky ampuly, obvykle tři:
  1. horní a dolní řasa – vystává od levé stěny;
  2. Kohlrauschova řasa – prostřední, začíná od pravé stěny;
- **linea anorectalis** – hranice ampulární části rekta a análního kanálu, jde napříč rektem při hrotu kostrče.



Podélný řez rektem

V **canalis analis** nalezneme:

- **columnae anales** – podélné řasy, 6–10 ks po obvodu kanálu;
- **sinus anales** – vklesliny mezi dolními konci **columnae anales**;
- **valvulae anales** – slizniční řasy ve tvaru příčných obloučků, kaudálně zakončují **sinus anales**;
- **zona haemorrhoidalis** – pás sliznice ve výši **columnae et sinus anales**, podložený plexus venosus rectalis a m. sphincter ani internus;
- epitel sliznice rekta v ampule **jednovrstevný cylindrický**, schopnost vstřebávat (čípky);
- četné **Lieberkühnovy krypty** – množství pohárkových buněk;
- **glandulae anales** – slizniční žlázy v místě **sinus anales**, každá šest tubulů, ústí do análních krypt, secernují hlen;
- slizniční vazivo – obsahuje **folliculi lymphatici solitarii**;
- **lamina muscularis mucosae** – silná;
- změna epitelu v průběhu **canalis analis** – epitel **jednovrstevný cylindrický** → **vícevrstevný dlaždicovitý nerohovějící**;
- **pecten analis** – světlejší pás sliznice navazující na **valvulae anales**, vícevrstevný dlaždicovitý epitel nerohovějící, podslizniční vazivo hustší a pevnější.

## Podslizniční vazivo rekta

Podslizniční vazivo je vysoké a řídké. Sliznice se může svou vahou a s pohybem obsahu posouvat kaudálně až vyhřeze z řitního otvoru – **prolaps sliznice**.

## Svalovina rekta

Zevní podélná vrstva je souvislá a tvoří tzv. **plášť** rekta. Do pláště se rozšířily a zesílily všechny tři taenie. Cirkulární vrstva hladké svaloviny je zesílena v horních třech čtvrtinách análního kanálu, v rozsahu *zona haemorrhoidalis, valvulae anales, pecten analis*. Tvoří zde *musculus sphincter ani internus*, který končí těsně nad *linea anocutanea*. Ke svalovině rekta se od hráze přikládá *musculus sphincter ani externus*, který je tvořen příčně pruhovanou svalovinou.

## Povrchová vrstva rekta

Peritoneum obaluje rektum na přechodu z esovité kličky. Někdy tvoří i krátké *mesorectum*. Dále se rektum zanořuje pod peritoneum malé pánve. Spojení peritonea se stěnou rekta sahá nejkaudálněji na přední straně rekta – u ženy do výše Kohlrauschovy řasy, u muže o něco výše. Odtud peritoneum přechází u muže na *vesica urinaria*, u ženy na *uterus*.

Vznikají tak hlubší prohby peritonea:

- *excavatio rectovesicalis* – u muže;
- *excavatio rectouterina* – u ženy (hlubší);
- *recessus pararectales* – mírné vklesliny nástěnného peritonea po stranách rekta.

Od zanoření pod peritoneum je povrch rekta pokryt vazivovou adventicií (*fascia recti*).

## Syntopie rekta

**Nad úrovní diaphragma pelvis se rektum stýká:**

- *vzadu*: s obratli S<sub>3</sub>–S<sub>5</sub> + kostrčí prostřednictvím řídkého vaziva – je s nimi spojeno pomocí hladkého svalu *musculus rectococcygeus* a *ligamentum anococcygeum*;
- *vpředu u ♂*: se zadní stěnou močového měchýře a s *vesiculae seminales* prostřednictvím *septum rectovesicale*;
- *vpředu u ♀*: se zadní stěnou vaginy prostřednictvím *septum rectovaginale* – zesiluje perineální klín;
- **boční plochy rekta** – obráceny proti *musculus levator ani*.

**Pod a v úrovni diaphragma pelvis se rektum stýká:**

- *vzadu* – s vazivem před kostrčí a pod hrotem kostrče, v místě *ligamentum anococcygeum*;
- *vpředu* – se svaly hráze, před rektem – mezi ním a vaginou – u ženy **perineální klín**;
- po stranách *musculus sphincter ani externus* – tukem vyplněné jámy – ***fossa ischiorectalis dextra et sinistra***.

## Anus – řitní otvor

Jedná se o zevní ukončení canalis analis. Anus je lemován kůží. Kůže je více pigmentovaná, stažená a složená v radiární řasy činností svěračů. **Crena ani** je vkleslina v místě řitního otvoru. Je zakrytá okraji hýždí, v těsném okolí anu jsou silnější chlupy. **Glandulae circumanales** je apokrinní potní žlázy tvořící prstenec kolem řitního otvoru. Tuhá vazivová destička, která spojuje v mediální rovině stěnu análního kanálu s kostrčí se nazývá *ligamentum anococcygeum*. Mechanismus análního uzávěru je způsoben svěrači a svalovinou pánevního dna.

***M. sphincter ani internus*** – zesílená **hladká cirkulární svalovina** análního kanálu, prstenec od *linea anocutanea* kraniálně ke *columnae anales*.

***M. sphincter ani externus*** – svěrač z **příčně pruhované svaloviny**, zvenčí obemývá *musculus sphincter ani internus*, zdola přiložený k *musculus levator ani*, má tři části:

1. ***pars profunda*** Hluboká složka svalu, která je uložena nejkraniálněji. Leží těsně pod průchodem rekta skrze *diaphragma pelvis*. Vzadu a laterálně je ve styku s *musculus puborectalis*. Ten je součástí dna pánevního (*musculus levator ani*). Mediální svalová vlákna jsou **cirkulární**, laterální svalová vlákna tvoří dopředu otevřenou vidlici. Jsou fixována k *hiatus urogenitalis*. Spolu s *musculus puborectalis* tvoří nejdůležitější složku uzávěrového mechanismu konečníku – funkční označení *musculus compressor recti*.

2. ***Pars superficialis***; Tvořený převážně cirkulárně uspořádanými vlákny zakotvenými vpředu na *centrum tendineum perinei* a vzadu na *ligamentum anococcygeum*. Smrštěním zužuje anální kanál.

3. ***Pars subcutanea***; Má podkožní prstenec svalových vláken. Je fixovaný pruhy vaziva a hladké svaloviny ke kůži okolo análního otvoru, kterou svým smrštěním vtahuje a zřasuje. Jeho funkční složkou je *m. corrugator ani*.

***M. puborectalis*** – součást svalstva **dna pánevního**, odstupuje po obou str. symfýzy, jde podél *hiatus urogenitalis* zevně od *musculus levator prostatae* (*m. puboprostaticus*) muže nebo *musculus pubovaginalis* ženy, ze zadu obemývá anální kanál v úrovni *pars profunda m. sphincter ani externus*, vytváří *musculus compressor recti*.

**Inervace svaloviny**: nervus pudendus, složky z *musculus levator ani* – přímo z *plexus sacralis* (S<sub>3</sub>–S<sub>4</sub>).

## Defekace

Faeces přechází z *colon sigmoideum* do rekta → roztažení ampuly → reflex uvolnění *musculus sphincter ani internus*. Reflexní stažení *musculus sphincter ani externus* a *musculus puborectalis* a činnost břišního lisu → vypuzení obsahu Gastrokolický reflex – rovněž roztažení žaludku potravou může vyvolat kontrakci *colon sigmoideum*.

## Hmatné útvary při vyšetření per rectum

 Podrobnější informace naleznete na stránce [Vyšetření per rectum](#).

- kontrahovaný *musculus sphincter ani externus*;
- *musculus sphincter ani internus*;
- pružné zúžení v místě průchodu rekta skrze *diaphragma pelvis*;
- rozšíření do *ampulla recti*;
- kostrč (směrem dozadu);
- *spinae ischiadicae* (laterálně).

Kromě toho navíc:

- ♂ – prostata (vpředu před rektum), roztažený močový měchýř (nad prostatou);
- ♀ – odpor vaziva perineálního klínu, děložní čípek (nad ním, skrze vaginální stěnu).

## Odkazy

### Související články

- Tlusté střevo

### Použitá literatura

- ČIHÁK, Radomír a Miloš GRIM. *Anatomie*. 2. upr. a dopl vydání. Praha : Grada Publishing, 2002. 470 s. sv. 2. ISBN 80-247-0143-X.