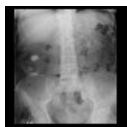

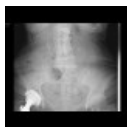Radiodiagnostické vyšetření vývodných cest močových

Nativní nefrogram

Nativní snímek břicha v rozsahu od kraniálního okraje ledvin až po symfýzu je používán jako základní vyšetření k vyloučení kontrastní **urolithiázy**, která se zobrazí jako stínec kalcifikační sytosti v průběhu vývodných močových cest. Velmi často však je obraz nejednoznačný, kdy nelze odlišit např. flebolithy v pánvi od urolithiázy. Často je obraz rušen sumací náplně střevních kliček, kdy nemusí ani být patrný kontury ledvin a kontrastní urolithiázu pak rovněž nelze spolehlivě vyloučit. Nekontrastní konkrementy (které neobsahují kalcium) nelze zobrazit. V pánvi může být patrný stín naplněného močového měchýře.



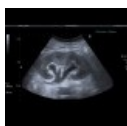Nativní nefrogram: nefrolithiáza, kalcifikace v parenchymu ledvin (<http://atlas.mudr.org/Case-images-Nephrolithiasis-kidney-stones-calcified-splenic-artery-Chinese-dragon-sign-795>)



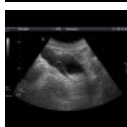Nativní nefrogram: odlitková nefrolithiáza (<http://atlas.mudr.org/Case-images-Casting-renal-stones-nephrolithiasis-385>)

Ultrasonografie

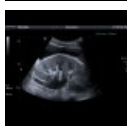Stěžejní a zároveň nejdostupnější vyšetřovací metoda pro posouzení vývodných cest močových. Kalcifikace v dutém systému ledviny lze posoudit s jistotou od cca **5 mm**, u menších konkrementů jistota zobrazení výrazně klesá. Ultrazvuk s jistotou zobrazí rozšíření dutého systému při městnání (obstrukci), erudici však vyžaduje odlišení mírných stupňů městnání od anatomických variant - ampulární typ pánvičky, společný horní kalich. Nízká senzitivita ultrazvuku je u pyelonefritidy, u pokročilejší infekce lze strukturální změny zobrazit v cca **1/3 případů**. Význam ultrazvuku u pyelonefritidy spočívá v zobrazení komplikací a vyloučení městnání v dutém systému jako příčiny. Z močovodu lze obvykle zobrazit pyeloureterální přechod a intramurální část a jejich případné rozšíření při městnání, refluxu, ureterokéle. Zřídka lze zobrazit zaklíněný konkrement v intramurální části ureteru. Stěnu močového měchýře lze ultrazvukem hodnotit dobře, pokud je dostatečně naplněný. Zesílení stěny pozorujeme nejčastěji při trabekulární hypertrofii, lokalizované zesílení stěny s patrným tokem v barevném záznamu budí podezření na tumor. Obsah močového měchýře je normálně anechogenní; někdy lze v močovém měchýři zobrazit sediment, který se pohybuje se změnou polohy vyšetřovaného. Ultrazvukem lze dobře zobrazit prostatu, při jejím zvětšení však obvykle nelze soudit, zda je benigního či maligního charakteru.



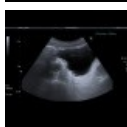UZ ledvin: městnání v dutém systému (<http://atlas.mudr.org/Case-images-Hydronephrosis-568>)



UZ močového měchýře: ureterocoele (<http://atlas.mudr.org/Case-images-Ureterocoele-448>)



UZ ledvin: městnání v dutém systému, rozšířený proximální ureter (<http://atlas.mudr.org/Case-images-Hydronephrosis-mild-edema-of-kidney-569>)



UZ močového měchýře: trabekulární hypertrofie močového měchýře (<http://atlas.mudr.org/Case-images-Trabecular-hypertrophy-of-bladder-wall-634>)

Vylučovací urografie

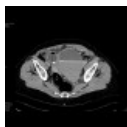
Kontrastní vyšetření dutého systému ledvin, močovodů a močového měchýře po **intravenózním podání jodové kontrastní látky**. Vyšetření začíná zhotovením nativního nefrogramu (viz výše). Po podání kontrastní látky je zhruba od 3. minuty patrné vylučování kontrastní látky ledvinami a následně transport kontrastní moči ve formě močových vřetének uretery do močového měchýře. Hodnotí se kontury, uložení, velikost ledvin, strukturální změny kalichopánvičkového systému (např. "rozbití" při parapelvických cystách, příznak zvadlé lilie u zdvojení kalichopánvičkového systému), včasnost a přiměřenost vylučování (stranové porovnání), šíře ureterů, náplň močového měchýře před a po mikci. Při omezené přehlednosti např. při sumaci se střevním obsahem je nutno zhotovit tomogramy. V dnešní době je vyšetření postupně nahrazováno CT vylučovací urografií.

Mikční uretrocystografie

Retrográdní naplnění uretry a močového měchýře jodovou kontrastní látkou. Hodnotí se tvar a kontury močového měchýře, reziduum po mikci, průběh mikce, kontury a průchodnost uretry.

Výpočetní tomografie (CT)

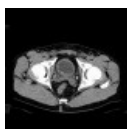Kromě rutinního CT břicha a pánve, které se uplatní např. při stagingu tumorů, se v diagnostice onemocnění vývodných cest močových používají ještě níže uvedená vyšetření.



CT břicha a pánve: krvácení do močového měchýře (<http://atlas.mudr.org/Case-images-Bleeding-into-urinary-bladder-135>)

CT nefrogram

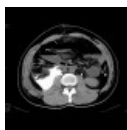
Jedna z mála indikací nativního CT břicha a pánve je nativní CT nefrogram k vyloučení urolitiázy. Kromě konkrementů ve vývodných cestách močových, které nemusí být jinak vidět na nativním nefrogramu, lze zhodnotit městnání v dutém systému ledvin, korové cysty ledvin, volnou tekutinu v pánvi. Hodnocení parenchymatósniých orgánů dutiny břišní bez podání kontrastní látky je však jen zcela orientační.



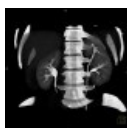CT nefrogram: drobný konkrement zaklíněný v intramurální části ureteru (<http://atlas.mudr.org/Case-images-Intramural-ureterolithiasis-350>)

CT vylučovací urografie

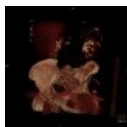Vyšetření je obvykle prováděno jako odložená fáze při CT vyšetření břicha a malé pánve cca 5 minut po nitrožilní aplikaci jodové kontrastní látky, kdy dochází k opacifikaci moče a tedy i vývodného systému. Lze tak odlišit centrální cysty od rozšíření dutého systému (cysty neenhancují), vývojové anomálie (zdvojení dutého systému, ureter fissus, ureter duplex), slizniční patologie (zejm. uroteliální karcinom), únik moči z dutého systému po traumatech (urinom).



CT vylučovací urografie: urinom (<http://atlas.mudr.org/Case-images-Urinoma-265>)



CT vylučovací urografie: zdvojený dutý systém, ureter fissus (<http://atlas.mudr.org/Case-images-Duplication-of-collecting-system-of-kidney-ureter-fissus-878>)



CT vylučovací urografie: parapelvické cysty ledvin (<http://atlas.mudr.org/Case-images-Parapelvic-cysts-of-kidney-Paramo%27s-syndrome-VRT-808>)

CT močového měchýře

Samotné CT močového měchýře pro průkaz jeho event. perforace (při traumatu) či komunikace ostatními orgány je vhodné provést po jeho naplnění kontrastní látkou cestou močového katetru.

Magnetická rezonance (MR)

MR Urografie

Nativní MR vyšetření v silně vážených T2 sekvencích zobrazí moč ve vývodných cestách jako hypersignální. Pokud není dosaženo dostatečné náplně např. močovodu, lze následně po podání kontrastní látky, furosemidu (diuretikum) a spasmolytika jeho zobrazení zlepšit. MR urografií lze dobře zobrazit rozšíření dutého systému ledviny (městnání), striktury ureteru, vrozené anomálie, divertikly močového měchýře, neovesiku (pooperační stavy), uroteliální novotvary. MR není vhodná metoda pro zobrazení ureterolithiázy kvůli špatnému prostorovému rozlišení

[1]

Odkazy

Související články

- Ledviny
- Vyšetření funkce ledvin
- Ultrazvuk/Diagnostické aplikace ultrazvuku

Reference

1. RUMMENEY, Ernst J, Peter REIMER a Walter HEINDEL. *Ganzkörper MR-Tomographie*. 2. vydání. Herausgeber, 2006. 686 s. ISBN 9783131250124.

Externí odkazy

- Stupně hydronefrózy na mudr.org (<http://www.mudr.org/web/hydronefroza-stupne>)
- Obrázky na atlas.mudr.org (<http://atlas.mudr.org/Radiology-images-system-and-organ-Urinary-tract-70>)