

Punkce boční mozkové komory (pediatrie)

Indikace

- emergentní punkce nekomunikujícího hydrocefalu s příznaky intrakraniální hypertenze
- diagnostika ventrikulitidy
- intraventrikulární podání léků
- progredující posthemoragický hydrocefalus, kdy již nejsou možné opakované lumbální punkce a stav pacienta nedovoluje zavést ventrikuloperitoneální shunt

Kontraindikace

- zánětlivé změny kůže v oblasti vpichu
- úzké boční komory

Postup

- pacient je ve vodorovné poloze na zádech
- hlavu asistent pevně fixuje
- asepticky připravíme místo punkce (dezinfikujeme oblast velké fontanely a její okolí)
- na punkci použijeme lumbální jehlu délky 5 cm
- místo vpichu je na spojnici obou bočních rohů velké fontanely asi 1,5 cm od středové čáry
- vpich vedeme kolmo na povrch hlavy, tj. hrot jehly směřuje do vnitřního očního koutku na stejné straně (komora se dosáhne v hloubce 2 až 4 cm, podle velikosti komor)
- ve správné poloze po vytažení mandrénu vytéká likvor
- po ukončení odběru nebo podání léků zasuneme mandrén a jehlu vytáhneme
- místo vpichu sterilně překryjeme
- pacient i nadále zůstává v horizontální poloze na zádech
- po dvou neúspěšných pokusech se v punkci na téže straně nepokračuje
- pokud je velká fontanela uzavřená a výkon je nevyhnutelný, musí se provést trepanopunkce

Komplikace

- poranění tkáně a cév mozku
- poranění sinus sagitalis

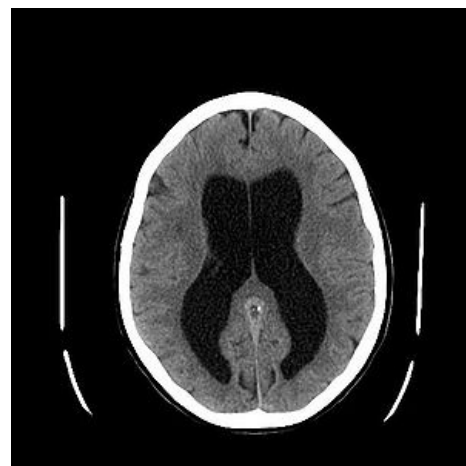
Odkazy

Zdroj

- HAVRÁNEK, Jiří: *Punkce boční mozkové komory*. (upraveno)

Související články

- Hydrocefalus
- Hnisavá meningitida (pediatrie)
- Mozkomíšní mok



Hydrocefalus