

Prostata

Prostata neboli *předstojná žláza* je **přídavná pohlavní žláza muže** uložená v malé pánvi. Funkcí je **produkce prostatického sekretu** a **mechanická ochrana** spojení vývodných pohlavních cest s urethrou.

Syntopie a fixace

Žláza se nachází hluboko v malé pánvi, je v kontaktu následujícími orgány:

- **kraniálně** - močový měchýř;
- **kaudálně** - diaphragma urogenitale;
- **laterálně** - m. levator ani;
- **ventrálně** - symphysis pubica
- **дорzálně** - *fascia rectoprostatica* a za ní *rectum*.

Prostatou probíhá urethra (*pars prostatica urethrae*), se kterou se přibližně v polovině spojuje ductus ejaculatorius.

Fixaci k symfýze zajišťují *ligamenta puboprostatica* a k ostatním orgánům spojení periprostatické kapsuly (viz níže) s pánevní fascií.

Anatomie

Tvarově se prostata připodobňuje k jedlému kaštanu. U mladého dospělého má velikost přibližně 4 × 3 × 2 cm a hmotnost 30–40 g.^[1]

Na prostatě rozeznáváme:

- **facies anterior** – za symfýzou, je s ní spojena pomocí ligg. puboprostatica a m. puboprostaticus;
- **facies posterior** – před rektem, mezi ním a prostatou je *septum rectovesicale*, do něhož jsou zavzáté glandulae vesiculosae;
- **apex prostatae** – dolní část prostaty směřující k diaphragma urogenitale;
- **basis prostatae** – širší horní část prostaty naléhající na močový měchýř.

Povrch prostaty je obalen vazivem – *capsula propria*. Tento vlastní obal prostaty obklopuje *plexus venosus prostaticus* a nad ním *capsula periprostatica* (součást viscerálního listu fasciae pelvis).

Stavba

Průběh *pars prostatica urethrae* prostatu rozděluje na **preurethrální část** (přední) a **retrourethrální část** (zadní). Na zadní straně urethry je podélná řasa – *crista urethralis* a na ní *colliculus seminalis*, kde ústí *ductus ejaculatorius*. Po obou stranách *crista urethralis* najdeme vkleslinu, *sinus prostaticus*, kam ústí přibližně 15–30 vývodů prostatických žlázek.

Žláza se skládá z **tubuloalveolárních žlázek, hladké svaloviny a vazivového stromatu**. Podle různého množství těchto složek v jednotlivých částech prostaty rozeznáváme na prostatě několik zón:

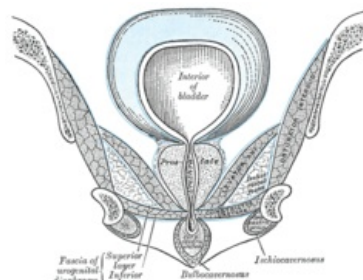
- **periurethrální zóna** – obsahuje slizniční žlásky, obklopuje urethru a tvoří asi 5 % prostaty;
- **centrální zóna** – obsahuje submukózní žlásky, leží za periurethrální zónou a představuje cca 25 % objemu žlázy;
- **periferní zóna** – obkládá zezadu a ze stran centrální zónu (na příčném řezu tvar dopředu otevřené podkovy), tvoří přibližně 70 % objemu prostaty a obsahuje **hlavní žlásky** produkující nejvíce prostatického sekretu;
- **přechodní zóna** – oblast po stranách proximální části urethry (mezi zónou periurethrální a periferní);
- v oblasti **před urethrou ve střední čáře chybí žlásky**, prostata je zde tvořena jen vazivem a svalovinou. Právě svalovina této části se při ejakulaci kontrahuje a vypuzuje vytvořený prostatický sekret do *sinus prostaticus* (průniku sekretu retrográdně do močového měchýře zabraňuje současná kontrakce *m. sphincter urethrae internus*).

Cévní zásobení

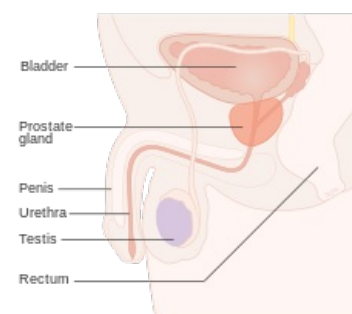
Arteriální zásobení zajišťují větve z:

- a. rectalis media;
- a. vesicalis inferior;
- a. pudenda interna.

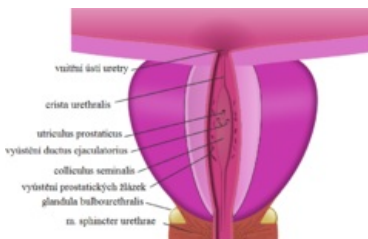
Vény tvoří *plexus prostaticus internus*, odkud krev odtéká do v. iliaca interna.



Syntopie prostaty na frontálním řezu pánvi



Uložení prostaty na sagitálním řezu pánvi



Podélný průřez prostatou v rovině urethry

Inervace

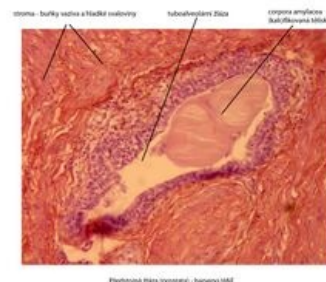
Na povrchu prostaty je vytvořena pleteň – *plexus prostaticus*, kam přicházejí sympatická, parasympatická a senzitivní vlákna cestou *plexus hypogastricus inferior*.

Lymfatická drenáž

Lymfa odtéká do *nodí lymphatici iliaci interni a externi* a *nodí lymphatici sacrales*.

Histologie

Žlázu tvoří 30–50 rozvětvených **tubuloalveolárních žlázek**, které ústí do *sinus prostaticus*. Vystlány jsou **jedno- až víceřadým (dvojřadým) epitelem** z bazálních a hlavních buněk, které mohou být kubické nebo cylindrické, a buněk endokrinních.^[2] Stav výstelky závisí na věku a hormonální stimulaci (testosteron). Žlázy jednotlivých zón jsou různého vývojového původu – periferní zóna pochází z entodermového epitelu *sinus urogenitalis*, centrální zóna je částečně z entodermu a částečně z mezodermového epitelu Wolffova vývodu. Ve stromatu nalezneme zejména velké **množství hladkých svalových buněk**.



Detail prostatické žlázky

Funkce

Prostata produkuje **prostatický sekret** o pH přibližně 6,4^[2], který tvoří až 30 % objemu ejakulátu. Kromě jiných látek sekret obsahuje prostatický specifický antigen (PSA). Fyziologicky působí zkapalnění koagulovaného semene, čímž umožňuje pohyblivost spermií^[2]; stanovení hladin se užívá zejména k diagnostice karcinomu prostaty. V činnosti žlázy udržuje testosteron (přeměněný na dihydrotestosteron).

Odkazy

Externí odkazy

- Prostata v mikroskopu (<https://mikroskop.wikiskripta.eu/?idx=20064+>)

Související články

- Vývodné cesty pohlavní u muže
- Myoadenomová hyperplázie prostaty (preparát)
- Benigní hyperplázie prostaty

Reference

- Česká urologická společnost ČLS JEP. *Léčba obtíží souvisejících se zvětšenou prostatou* [online]. ©2013. Poslední revize 2013-05-28, [cit. 2017-01-05]. <<http://www.cus.cz/pro-pacienty/diagnozy/lecba-obtizi-souvisejicich-se-zvetsenou-prostatou/>>.
- LÜLLMANN-RAUCH, Renate. *Histologie*. 1. vydání. Praha : Grada, 2012. 576 s. ISBN 978-80-247-3729-4.

Použitá literatura

- ČIHÁK, Radomír. *Anatomie*. 2. vydání. Praha : Grada, 2002. 488 s. ISBN 80-247-0143-X.
- NAŇKA, Ondřej a Miloslava ELIŠKOVÁ. *Přehled anatomie*. 2. vydání. 2009. ISBN 978-80-7262-612-0.
- GRIM, Miloš a Rastislav DRUGA, et al. *Základy anatomie 3 : Trávicí, dýchací, močopohlavní a endokrinní systém*. 1. vydání. Praha : Galén, 2005. 163 s. ISBN 80-7262-302-8.