

Poruchy inervace hrtanu

Larynx inervují 2 větve *nervus vagus*. Jsou to:

- *nervus laryngeus superior* a
- *nervus laryngeus recurrens*.

Paréza *n. laryngeus superior*

Nervus laryngeus superior se větví na **ramus internus** a **ramus externus**.

- Ramus internus **senzitivně** inervuje **supraglotickou část laryngu**.
- Ramus externus **motoricky** inervuje ***musculus cricothyroideus***.

Paréza *n. laryngeus superior* může vzniknout:

- **poškozením jader *n. vagus***;
- **poškozením vlastního *n. vagus*** nad odstupem *n. laryngeus superior* – tumor, trauma, neurologické onemocnění, operace baze lební;
- **poškozením *n. laryngeus superior*** – operace laryngu, operace faryngu (vzácně operace štítné žlázy).

Jak vyplývá z funkce *n. laryngeus superior*, paréza tohoto nervu povede k **anestezii supraglotické části laryngu** a k **paréze *musculus cricothyroideus***.

- Anestezie supraglotické části laryngu → dysfágie, zaskakování potravy do dýchacích cest s rizikem aspirace.
- Paréza *m. cricothyroideus* → omezení hlasového rozsahu.

Terapie: rehabilitace polykání, foniatrická péče.

Paréza *n. laryngeus recurrens*

Nervus laryngeus recurrens **senzitivně** inervuje **subglotickou část laryngu** a **motoricky všechny svaly laryngu kromě *musculus cricothyroideus***.

Paréza *n. laryngeus recurrens* může vzniknout:

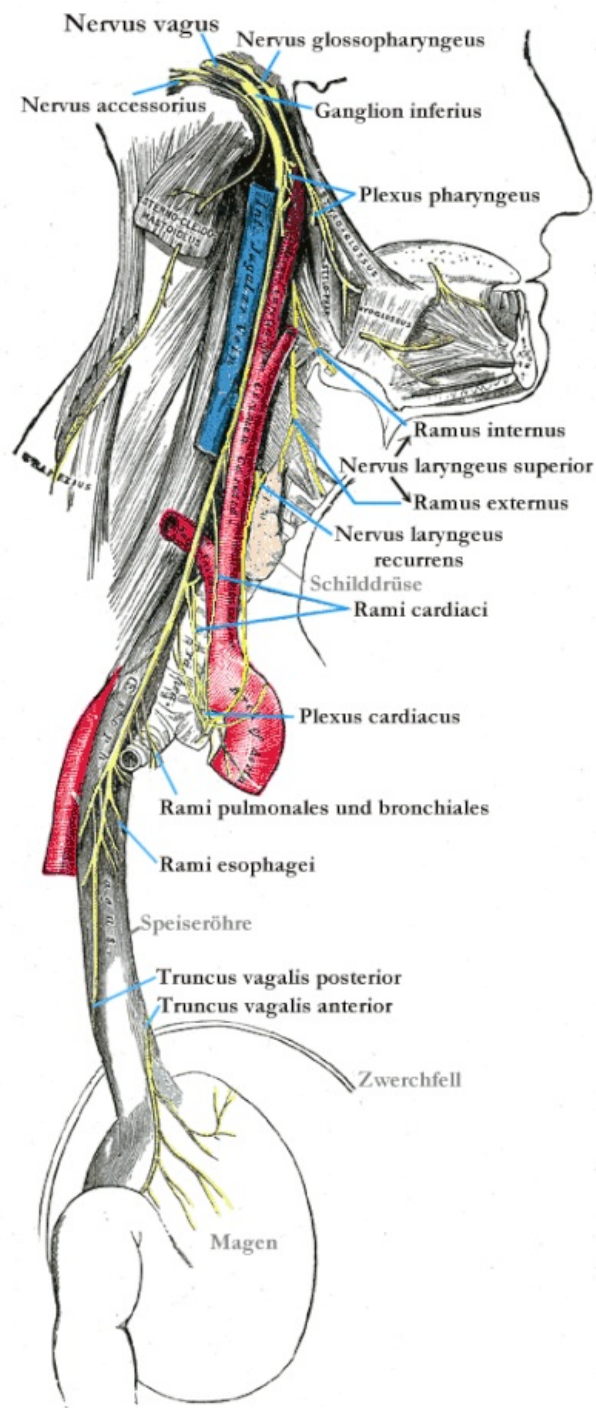
- **poškozením jader *n. vagus***;
- **poškozením vlastního *n. vagus*** nad odstupem *n. laryngeus recurrens* – tumor, trauma, neurologické onemocnění, operace baze lební;
- **poškozením *n. laryngeus recurrens*** – operace krku, operace horního mediastina a především **operace štítné žlázy**.

Jednostranná paréza

- Jednostranná paréza se manifestuje poruchou fonace. Inspirační dušnost není přítomná.
- Hlasivka se stává nepohyblivou, je fixována v paramediální poloze.
- **Terapie:** foniatrická péče – při neúspěchu přichází na řadu chirurgie (thyreoplastika).

Oboustranná paréza

- Oboustranná paréza vede ke stenóze dýchacích cest v oblasti glottis.
- Klinicky se manifestuje dysfónií, dysfágií a inspirační dušností s inspiračním stridorem.
- Hlasivky jsou nepohyblivé, fixované v paramediálním postavení.
- **Terapie:** zajištění dýchacích cest, rozšíření dýchací štěrbin (laterofixace hlasivky, arytenoidektomie,



Topografie krku

chordektomie).

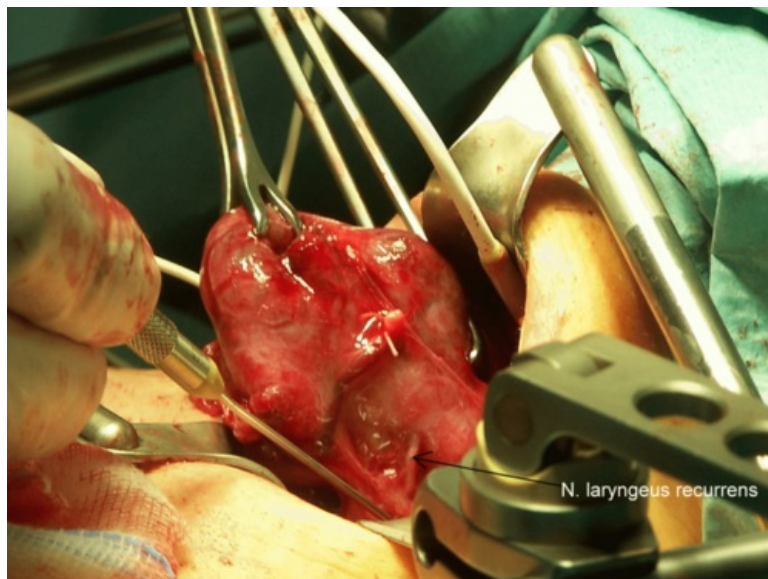
Odkazy

Zdroj

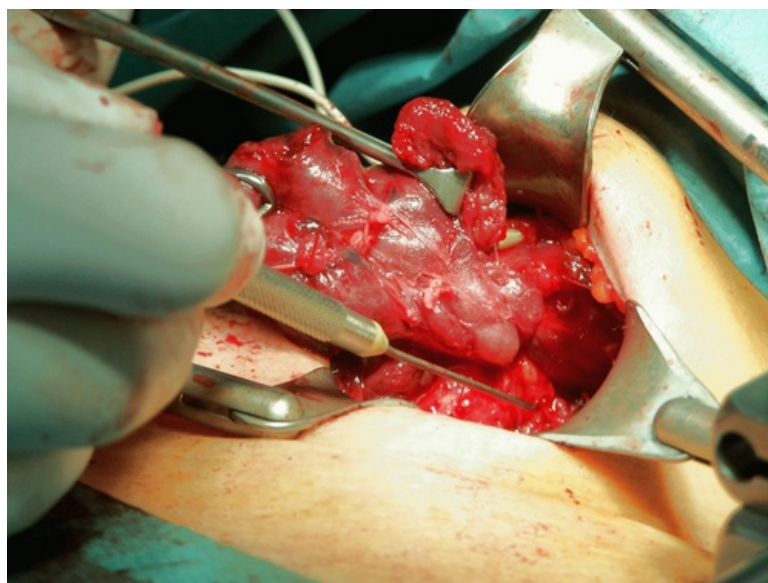
- BENEŠ, Jiří. *Studijní materiály* [online]. ©2007. [cit. 2009]. <http://jirben2.chytrak.cz/materialy/orl_jb.doc>.

Použitá literatura

- KLOZAR, Jan, et al. *Speciální otorinolaryngologie*. 1. vydání. Praha : Galén, 2005. 224 s. ISBN 80-7262-346-X.



Nervus laryngeus recurrens při operaci štítné žlázy



Peroperační monitorování n. laryngeus recurrens