

Plicní edém

Plicní edém je stav, při kterém se v plicní tkáni kumuluje nadbytečná tekutina extravazálně.

Patogeneze

Plíce mají dva hlavní extravaskulární oddíly: **intersticiu** a **alveolární prostor**. Alveolární vzduch je od intersticia oddělen alveolárním epitelem, který je prakticky nepropustný pro bílkoviny. Proteiny tímto způsobem zadržené v intersticiu představují značnou **osmotickou sílu bránící přestupu vody do alveolů**. Zaplavení alveolů tekutinou (alveolární edém) je proto až poměrně pozdním a velmi závažným nálezem.^[1]

Naproti tomu endotel plicních kapilár, který odděluje intersticiální prostor od intravaskulárního, pro proteiny zcela nepropustný není. Přejít tekutiny přes toto rozhraní je proto snazší. Množství tekutiny přecházející přes kapilární endotel je určováno velikostí endoteliálního povrchu, propustností alveolokapilárního rozhraní a celkovým tlakem, který je za přestup tekutiny odpovědný. Tento transmurální tlak je výsledkem hydrostatických a koloidně osmotických tlaků vně a uvnitř cév. Hydrostatický tlak bývá vyšší v cévách, podporuje tedy přestup tekutiny do intersticia. Onkotický tlak bývá v intersticiu nižší, působí proto proti přestupu tekutiny z cév. Za normálních podmínek jsou tyto faktory v rovnováze a celkový přestup tekutiny je proto minimální (kolem 10-20 ml/hod, tj. zlomek promile průtoku plícemi). Toto malé množství je bez problémů odstraňováno lymfatickým systémem. Nerovnováha v kterémkoliv z faktorů určujících přestup tekutiny (permeabilita endotelu a epitelu, hydrostatický tlak, onkotický tlak) může vést k plicnímu edému (pokud je převýšena kapacita lymfatické drenáže).^[1]

UNDERLYING CAUSES

NON-CARDIOGENIC

- * PULMONARY INFECTIONS
- * INHALATION of TOXIC SUBSTANCE
- * TRAUMA



Video v angličtině, definice, patogenese, příznaky, komplikace, léčba.

Příčiny

Nejčastější příčiny plicního edému jsou:

Porucha permeability

- zánět,
- vdechnutí dráždivých plynů,
- ozáření,
- aspirační pneumonie,
- diseminovaná intravaskulární koagulace,
- alergická reakce,
- ledvinné selhání.

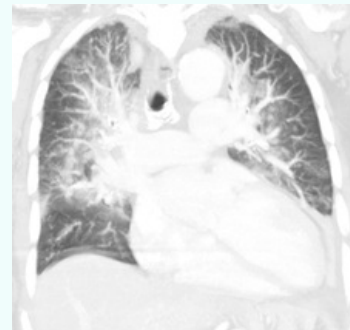
Zvýšení hydrostatického tlaku plicních kapilár

- chlopenní vady levého srdce,
- levostranné srdeční selhání,

Plicní edém

Pulmonary Edema

Oedema pulmonum



CT plicního edému

Patogeneze nerovnováha v: permeabilitě endotelu a epitelu, hydrostatickým tlakem, onkotickým tlakem (tj. faktory určující přestup tekutiny)

Klinický obraz dušnost, kašel, vykašlávání růžově zbarvené tekutiny

Diagnostika anamnéza, klinický obraz, auskultační diagnostika, rentgenový obraz

Léčba diuretika, léky na usnadnění dýchání, umělá plicní ventilace

Klasifikace a odkazy

MKN J81 (<https://mkn10.uzis.cz/prohlizec/J81>)

MeSH ID D011654 (<https://www.medvik.cz/bmc/link.do?id=D011654>)

MedlinePlus 000140 (<https://medlineplus.gov/ency/article/000140.htm>)

Medscape 157452 (<https://e.medicine.medscape.com/article/157452-overview>)

- vysoký průtok krve plicemi,
- obstrukce plicních žil.

Snížení onkotického tlaku krevní plazmy

- hypoalbuminémie.

Komplexní příčiny

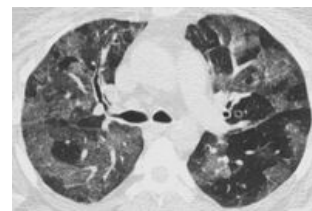
- chronická hypoxie,
- neurogení plicní edém,
- předávkování narkotik (heroin),
- plicní embolie,
- eklampsie.

Kardiogenní příčiny

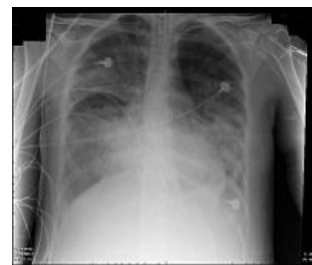Spadají sem všechny příčiny vycházející z poruch srdeční funkce. Hlavní příčinou je levostranné srdeční selhání. Selhává-li levá polovina srdce, nezvládá pumpovat krev do velkého tělního oběhu. Kromě toho se začne hromadit krev v prostoru před levou polovinou srdce, tj. v plicním oběhu. Tlak krve v plicním oběhu roste a tekutina se proto začne filtrovat do plicních alveolů. Příčiny jsou různé – od poškození srdečního svalu infarktem, přes poruchy srdečních chlopní (zejména mitrální stenóza) a poruchy srdečního rytmu, po komplikace infuzní terapie. Například když v infuzích dodáme pacientovi tolik tekutiny, kolik jeho srdce nezvládne přečerpávat.

Nekardiogenní příčiny

Jedná se o příčiny nesouvisející se srdcem. Bývají mnohem vzácnější. Spadají sem stavy spojené s poškozením alveolo-kapilární membrány, které způsobí vtok tekutiny do alveolů. K takovému poškození dojde například po inhalaci agresivních a toxických plynů.



CT hrudníku – plicní edém u pacienta s mitrální stenózou



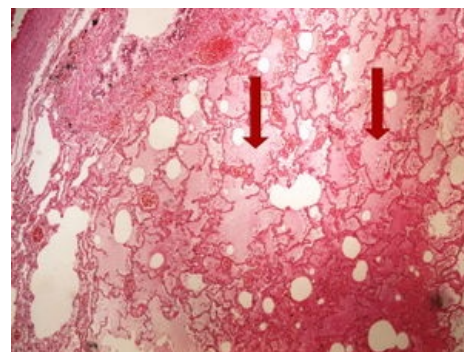
Zadopřední RTG snímek hrudníku – nekardiogenní plicní edém

Klinický obraz

Hlavním projevem bývá **dušnost**, která se u srdečního selhávání klasicky zhoršuje **v noci při poloze vleže**. Nemocný si proto začne **v noci podkládat pod hlavu více polštářů** a spí v polosedě. Kromě toho se objeví kašel. Zpočátku bude **suchý a dráždivý**. Jak se množství tekutiny v plicních sklípcích začne zvyšovat, bude se kašel stávat vlhkým a člověk začne vykašlávat **růžově zbarvenou tekutinu**.

Diagnostika

Diagnostika vychází v první řadě z anamnézy a klinického obrazu. Auskultačně nacházíme vlhké fenomény, zpravidla **krepitus** či **chrůpky a chropy**. Na rentgenovém snímku plic pak uvidíme **zmnoženou cévní kresbu**, která nás informuje o městnání krve v plicních cévách.



Šípky ukazují na alveoly s edematózní tekutinou

Léčba


U kardiogenního plicního edému se snažíme u pacienta snížit celkovou volémii a tím zmenšit i objem tekutiny v plicním řečišti. K tomu se používají diuretika. Diuretika zvyšují vylučovací funkci ledvin a tím snižují objem tekutiny v cévách. Kromě toho se postiženému podají léky usnadňující dýchání a dá se mu inhalovat kyslík. Těžké stavy by měly být hospitalizovány na jednotkách intenzivní péče a v případě nutnosti by měly být připojeny na umělou plicní ventilaci. Kromě těchto opatření je nutné zjistit, proč srdce selhalo, a tuto příčinu dále řešit.

Odkazy

Související články

- Edém plic (preparát)
- Cor pulmonale
- Srdeční selhání
- Vrozené srdeční vady v dospělosti
- Plíce
- Surfactant
- RDS
- Edém plic/Repetitorium
- Edém plic (preparát)

Externí odkazy

-  **AKUTNE.CZ** Plicní edém — interaktivní algoritmus + test (<http://www.akutne.cz/index.php?pg=vyukove-materialy--rozhodovaci-algoritmy&tid=189>)

Zdroj

- ŠTEFÁNEK, Jiří. *Medicína, nemoci, studium na 1. LF UK* [online]. [cit. 2010]. <<https://www.stefajir.cz/?q=plicni-edem>>.

Reference

1. HAMPL, Václav a Jan HERGET. *Patologická fyziologie srdce a cév* [online]. ©2003. [cit. 2010-04-21]. <http://fyziologie.lf2.cuni.cz/uceni/lecture_notes/CEVCSAC_skripta_www/index.htm>.



Článek neobsahuje vše, co by měl.

Můžete se přidat k jeho autorům (https://www.wikiskripta.eu/index.php?title=Plicn%C3%AD_ed%C3%A9m&action=history) a jej.

O vhodných změnách se lze poradit v diskusi.