

Plexus sacralis

Plexus sacralis je největší nervová pletěň v lidském těle. Je vytvořená po stranách *kosti křížové*. Vzniká spojením předních větví sakrálních nervů – **S1–S5**, které vystupují ve *foramina sacralia anteriora (pelvica)*. K této pleteni se dále připojují i vlákna předních větví lumbálních nervů – **L4 a L5**. Ta se spojují v *truncus lumbosacralis*, který přistupuje shora. Zdola se připojuje **n. coccygeus**, který vystupuje z *hiatus sacralis*.

- Pletěň obsahuje v nervech **S2–S4** také vlákna *parasymptická* – **sakrální parasymptikus**.

Z plexus sacralis vystupují:

- **krátké svalové větve** – pro *pelvitrochanterické svaly* – m. piriformis, m. gemellus superior et inferior, m. obturatorius internus a m. quadratus femoris;
- **svalové větve** – inervace mm. glutei;
- **smíšené nervy** – inervace svalů a kůže zadní strany stehna, svalů a kůže bérce a nohy.

Nervus gluteus superior (L4–S1)

Motorický nerv, který po výstupu z pleteně prochází skrze *foramen suprapiriforme*. Jde spolu s *a. et v. glutea superior* a vstupuje mezi mm. glutei.

Inervační oblast

N. gluteus superior **motoricky** inervuje m. gluteus medius, m. gluteus minimus a m. tensor fasciae latae.

Nervus gluteus inferior (L5–S2)

N. gluteus inferior je převážně motorický nerv. Po výstupu z pleteně prochází spolu s *a. a v. glutea inferior* skrze *foramen infrapiriforme*.

Inervační oblast

1. **motoricky** – m. gluteus maximus
2. **sensitivně** – zadní část pouzdra kyčelního kloubu

Nervus cutaneus femoris posterior (S1-S3)

Je to sensitivní nerv, který po výstupu z pleteně prochází skrze *foramen infrapiriforme* – mediálně od n. ischiadicus – pod m. gluteus maximus. Dále pokračuje po zadní straně stehna až k *fossa poplitea*.

Inervační oblast

N. cutaneus femoris posterior **sensitivně** inervuje kůži v dolní části regio glutea, kůži v regio femoris posterior, kůži hráze, zadních a bočních částí skrota, nebo labia majora.

Větve

- **nn. clunium inferiores** – 2–3 sensitivní nervy inervující hýžděovou krajinu
- **rr. perineales** – několik větví jdoucích v místě rýhy mezi stehnem a hrází – *sulcus femoroperinealis* – dopředu ke kůži hráze a k zadním a laterálním částem skrota u muže nebo labia majora u ženy
- **rr. cutanei** – větve nervu na zadní straně stehna, které inervují kůži v regio femoris posterior

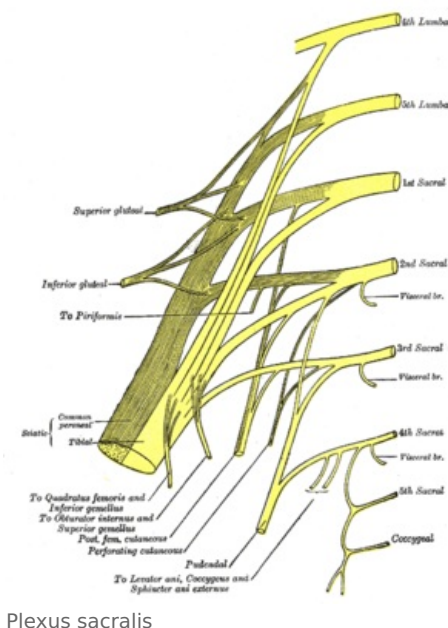
Nervus ischiadicus (L4–S3)

N. ischiadicus (L4–S3) je smíšený nerv a zároveň největší nerv v lidském těle. Po výstupu z pleteně prochází skrze *foramen infrapiriforme* – zevně od *n. cutaneus femoris posterior* – na zadní stranu pánve pod m. gluteus maximus.

- Pod dolním okrajem m. gluteus maximus a zevně od tuber ischiadicum je nerv 1–2 cm kryt jen fascií a je tak přístupný pohmatu nebo terapeutickému dráždění

Dále vstupuje pod dlouhou hlavu m. biceps femoris a sestupuje po povrchu m. adductor magnus směrem k fossa poplitea. V různé výši se dělí na n. tibialis a n. fibularis communis.

- Ve 20% případů se dělí vysoko nad fossa poplitea.



Plexus sacralis

Větve

- svalové větve z tibiální strany – pro caput longum musculi bicipitis femoris, m. semitendinosus, m. semimembranosus a pro část m. adductor magnus
- svalové větve z fibulární strany – pro caput breve musculi bicipitis femoris
- senzitivní větve – pro kyčelní a kolenní kloub

Nervus pudendus (S2–S4)

N. pudendus je nerv ze spodní části plexus sacralis.

- Spolu s ním vystupují ze sakrální míchy také parasympatická vlákna pro pánevní orgány a pro zevní genitál (zejména pro kavernosní tělesa) – tedy vlákna **visceromotorická**

Nerv po výstupu z plexu jde do *foramen infrapiriforme* a spolu s *a. et v. pudenda interna* opouští dutinu malé pánve. Cestou vysílá svalové větve pro svaly dna pánevního – m. levator ani a m. coccygeus.

Po výstupu z foramen infrapiriforme nerv obtočí spina ischiadica a vstoupí skrze *incisura ischiadica minor* zpět do malé pánve, ale pod svaly dna pánevního. Tím vstupuje do *fossa ischiorectalis* a probíhá dopředu po boční stěně této jámy – tj. na m. obturator internus (na jeho fascii) – spolu s *a. et v. pudenda interna*. Je zde kryt zesílenou duplikaturou fascie m. obturator internus, která tak pro cévy a nerv vytváří *canalis pudendalis* – **Alcockův kanál**. V nervově-cévním svazku kanálu je nerv nejmediálněji. Nervově-cévní svazek pak pokračuje dopředu a na zadní straně *diaphragma urogenitale* vstupuje nad diaphragma urogenitale a podél dolního ramene kosti stydké a pod symfysou pokračuje na dorsum penis / clitoridis.

Větve

nn. rectales inferiores

Větve z **S3 a S4** jdou ke konečníku. Probíhají napříč přes *fossa ischiorectalis* a inervují:

- **motoricky** – m. sphincter ani externus
- **sensitivně** – kůži kolem análního otvoru

nn. perineales

Obsahují dvě skupiny větví:

- **rr. musculares** – větve pro svaly hráze – m. transversus perinei profundus, m. transversus perinei superficialis, m. bulbospongiosus, m. ischiocavernosus
- **nn. scrotales / labiales posteriores** – senzitivní větve do skrota / labia majora

n. dorsalis penis / clitoridis

Párový nerv přecházející pod symfysou a pod *ligamentum arcuatum pubis* na dorsum penis / clitoridis je konečná větev n. pudendus. Nerv vede **somatomotorická** i **somatosenzitivní** vlákna pro svaly a kůži. Obsahuje též **visceromotorická** vlákna – *parasympatická* vlákna ze sakrálního parasympatiku, k nimž jsou připojena i *sympatická* vlákna ze spojek plexus sacralis s truncus sympathicus – pro erektlní tělesa. Inervuje:

- **sensitivně** – kůže penisu (clitoris) a sliznici močové trubice
- **motoricky** – svaly hráze a m. sphincter ani externus
- **visceromotoricky** – cévy v corpus cavernosum v corpus spongiosum, v bulbus vestibuli a v dalších složkách erektlních útvarů

Poškození

Poškození n. pudendus vede k částečné inkontinenci moče a stolice, ke snížení citlivosti inervovaných částí kůže a k sexuálnímu poruchám.

Odkazy

Související články

- Nervus tibialis
- Nervus fibularis communis
- Nervus ischiadicus

Použitá literatura

- ČIHÁK, Radomír. *Anatomie III*. 1. vydání. Praha : Grada, 1997. 672 s. ISBN 80-7169-140-2.

