

Pleura

Pleura je lesklá, průsvitná a serózní blána, funkčně podobná peritoneu, se kterým původně tvořila výstelku coelomové dutiny. Je **mezotelem**, čili jednou vrstvou plochých buněk. Buňky pleury vylučují na povrch tekutinu, která tvoří výplň mezi parietální a viscerální pleurou, čímž umožňuje klouzání pleurálních listů při dýchání. Zároveň jsou schopny vstřebávat tekutinu a některé plyny, které vniknou do pleurální dutiny. Pleurální dutina je pravá a levá – **cavitas pleuralis dextra et sinistra** a obsahuje pravý či levý plicní lalok. Prostor mezi dutinami se označuje jako mediastinum.

Pleura visceralis (pulmonalis)

Je pevně srostlá s plicemi. **Subserózní vazivo** na straně otočené k plicím obsahuje síť elastických vláken a buněk hladké svaloviny, které plynule přechází do plicního intersticia.

- **villi pleurales** – krátké výbežky viscerální pleury, vytvořené nejčastěji při okrajích plicních laloků.

Pleura parietalis

Je silnější než viscerální a tvoří výstelku obou dutin. **Subserózní vazivo** je součástí pleury a je tvořeno elastickými vlákny skříženými v různých směrech. **Subpleurální vazivo** je v podstatě řídké pokračování subserózního vaziva, které připojuje pleuru k **fascia endothoracica** – v tomto vazivu je pleuru možné preparáčně oddělit. Je bohatě senzitivně inervovaná, a proto pleuritidy úporně bolí. Je rozdělená na vícero úseků.

Cupula pleurae

Vrchol vyčnívající z **apertura thoracis superior** asi o 5 cm (přesahuje dokonce úroveň klavikuly) který se promítá do fossa supraclavicularis minor.

- **Sibsonova fascie** – vazivo, které kryje kupulu jako pokračování fascia endothoracica a připojuje ji tak k apertuře.
- obsahem kupuly je **apex pulmonis**

V oblasti před kupulou přechází a. a v. subclavia, mezi nimi do hrudní dutiny nervus vagus a nervus phrenicus. Za kupulou nalezneme truncus sympathicus a více laterálně také ganglion stellatum sympathiku.

Sibsonova fascie

Prostřednictvím vazivových pruhů přechází do okolního prostředí a podílí se na udržování tvaru kupuly.

- *ligamentum scalenopleurale*, *ligamentum vertebropleurale* (hluboké krční fascie), *ligamentum transversopleurale* (někdy spolu s variantním m. scalenus minimus), *ligamentum costopleurale*

Pleura costalis

Úsek přiléhající k žebřům.

Pleura mediastinalis

Sagitálně postavený úsek přiložený na mediastinum od těl obratlů až ke sternu.

Pleura diaphragmatica

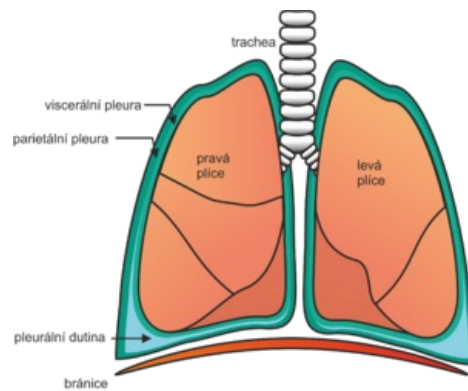
Úsek přirostlý k bránici.

Hranice pleury

Přední hranice

Od cupula pleurae dolů za articulatio sternoclavicularis ke skloubení 2. žebra se sternem. Dále pravá a levá strana paralelně ke spojení 4. žebra se sternem. Pravá hranice pokračuje rovně až ke skloubení 6. žebra a sternu, ale levá je vyklenutá laterálně ke chrupavce 6. žebra. Rozstup pravé a levé hranice vytváří area interpleuralis superior (area thymica) a inferior (area pericardiaca).

Dolní hranice



Viscerální a parietální pleura – schéma

Určujeme ji v základních čárách hrudníku. Na medioklavikulární čáře 7. žebro, přední axilární čára 8. žebro, střední axilární čára 9. žebro, zadní axilární čára 10. žebro, skapulární čára 11. žebro a paravertebrální čára 12. žebro, vlevo o 2cm níže.

Zadní hranice

Kopíruje obratle až ke cupula pleurae, vpravo vytváří recessus retrooesophageus (mezi obratli Th12 a Th4).

Odkazy

Související články

- Pleuritida
- Plíce
- Mediastinum
- Recessus pleurales

Použitá literatura

- ČIHÁK, Radomír a Miloš GRIM. *Anatomie*. 2. upr. a dopl vydání. Praha : Grada Publishing, 2002. 470 s. sv. 2. ISBN 80-247-0143-X.