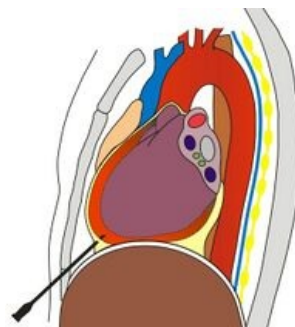


Perikardiocentéza

Jedná se o **punkci perikardu** za účelem evakuace perikardiální tekutiny.

- V nemocničních podmínkách se provádí pod echokardiografickou kontrolou, což minimalizuje komplikace a umožňuje následné zavedení tenkého drénu.^[1]
- V terénu se perikard punktuje tzv. **naslepo**.
 - Pacient zaujme polohu v polosedě.
 - Epidurální jehlu zavádíme vlevo od processus xiphoideus pod úhlem cca 45° pod žebra směrem k levé prsní bradavce.
 - Za neustálé aspirace se přibližujeme k srdci.
 - Čekáme na slabé lupnutí signalizující průnik perikardem a následnou aspiraci krve/serózní tekutiny/vzduchu.
 - Po aspiraci krve, malé množství krve vystříkneme a sledujeme, zda-li se sráží. Krev pocházející z perikardiálního prostoru neobsahuje fibrin, a tudíž se nesráží.
 - Výkon s sebou nese riziko lacerace perikardu a srdce, poranění koronární arterie nebo plíce.
 - **Letalita** perikardiocentézy **naslepo** je kolem **20 %**.^[2]



Perikardiocentéza

Odkazy

Související články

- Perikardiální punkce (pediatrie)
- Chirurgie perikardu
- Tamponáda srdeční
- Perikarditidy
- Srdce

Reference

1. VANĚK, Ivan, et al. *Kardiovaskulární chirurgie*. 1. vydání. Praha : Karolinum, 2003. 236 s. ISBN 8024605236.
2. VAVRUŠOVÁ, B, P DOČKALOVÁ a J PUDIL. *Tupá poranění srdce* [online]. ©2006. [cit. 2010-09-20]. <http://www.zachranarivlockari.wz.cz/download/tupe_srdce.pdf>.

Použitá literatura

- VANĚK, Ivan, et al. *Kardiovaskulární chirurgie*. 1. vydání. Praha : Karolinum, 2003. 236 s. ISBN 8024605236.
- VAVRUŠOVÁ, B, P DOČKALOVÁ a J PUDIL. *Tupá poranění srdce* [online]. ©2006. [cit. 2010-09-20]. <http://www.zachranarivlockari.wz.cz/download/tupe_srdce.pdf>.