

POCUS (point of care ultrasound)

POCUS je ultrasonografické vyšetření zpravidla u lůžka pacienta nebo v terénu v rámci přednemocniční péče. Jedná se o neinvazivní vyšetření, které má pomoci ozřejmit příčinu kritického stavu, nebo pomoci v diferenciální diagnostice závažnějších stavů. Mělo by být rychlé a pomoci zodpovědět jasné a jednoduché otázky (např. zda-li je přítomna tekutina v dutině břišní). Výsledek vyšetření ovlivní následné diagnostické a terapeutické kroky. Nejčastěji je prováděn lékaři a zdravotníky prvního kontaktu (urgentní příjmy, ZZS, JIP, ambulance praktických lékařů ale i jiných odborností).

V rámci POCUS existuje několik standardizovaných protokolů - **eFAST** (*focused assessment with sonography in trauma*), **BLUE** (*basic lung Ultrasound examination*), **FATE** (*focused assessment transthoracic echocardiography*), **FEEL** (*focused echocardiographic evaluation in life support*).

e-FAST

E-Fast protokol je jeden z protokolů užívaných v rychlé diagnostice zejména v akutní medicíně u hemodynamicky nestabilních pacientů a u traumat. FAST protokol je určen pro detekci volné tekutiny (zpravidla krvácení) v dutině břišní nebo perikardu (srdeční tamponáda). E-FAST protokol je rozšířen o detekci tekutiny v pleurálních dutinách, event. známek PNO. Může být také přínosný při širší diferenciální diagnostice např.: obstrukční uropatie, retence moči v močovém měchýři, pneumoperitoneum, AAA/disekce.

Standardně se vyšetřuje v určitých místech:

Morrisonův prostor - mezi játry a pravou ledvinou.

Perisplenický prostor - mezi slezinou a levou ledvinou.

Suprapubické vyšetření malé pánve - u žen Douglasův prostor (*excavatio rectouterina*), u mužů Proustův prostor (*excavatio rectovesicalis*).

Subkostální projekce - ke zobrazení perikardu, k vyloučení srdeční tamponády (více v FATE protokolu).

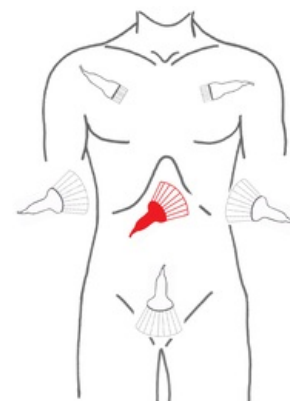


Schéma přiložení USG sondy při e-FAST

BLUE

Ultrazvuk plic je v podstatě založen na přítomnosti artefaktů, zdravá plicní tkáň není ultrazvukem detekovatelná. Je vhodný v diferenciální diagnostice dušnosti. V akutních stavech se vyšetřuje každý hemithorax na třech místech (*upper blue point*, *lower blue point*, *PLAPS point*).

Základní vyšetření USG plic a pleury vychází z popisu několika znaků.

Sliding: Klouzání pleury viscerální oproti parietální, na USG je vidět klouzavý pohyb vodorovné hyperechogenní linie. Může chybět u PNO nebo při zánětem poškozené plíce, kde je narušena pleura. V případě suspekce na PNO je velice spolehlivé hodnocení tzv. lung point.

A-linie: Horizontální hyperechogenní opakující se linie, které se nacházejí u provzdušněných plic. Mohou být u zdravé plíce, ale i u CHOPN a astma bronchiale

B-linie: Vertikální hyperechogenní linie vycházející z pleury (překrývají A-linie). Musejí být přítomné alespoň 3 B-linie v alespoň 2 mezižebřích. Kopírují dechové pohyby a procházejí celou hloubkou na zobrazení monitoru bez oslabení intenzity. Bilaterální se typicky vyskytují u plicního edému, lokalizovaně mohou být přítomné u pneumonie. Nehomogenní B-profil může být u ARDS.

C-profil: Vyskytuje se u konsolidované plíce. C-linie jsou hypoechogenní fokální obrazy, viditelné subpleurálně. Mohou být obklopeny Z-liniemi.

Z-linie: Vertikální hyperechogenní linie, které ale slábnou se vzdáleností a hloubkou (narozdíl od B linií, které mají stále stejnou intenzitu).

E-linie: Začínají v podkoží v případě subkutánního emfyzému. Z i E-linie nekopírují dechové pohyby.

Fluidothorax se hodnotí nejlépe v PLAPS pointu, kde se zobrazuje jako anechogenní obsah.

Diagnostika pneumotoraxu se opírá o hodnocení slidingu, lung pointu a jeho zobrazení v M módu.

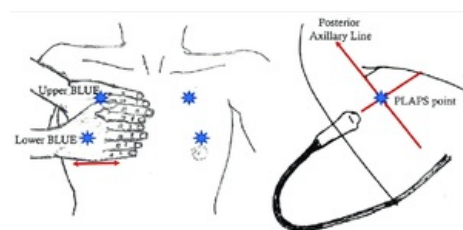


Schéma přiložení USG sondy v BLUE protokolu

FATE

Zpravidla slouží k rychlé diagnostice obstrukčního šoku (tamponáda), hypovolémie, srdeční selhání (levostranné, v rámci akutní PE i pravostranné). Vyšetřuje se v subkostální, parasternální (dlouhá a krátká osa) a apikální projekci. V rámci FATE protokolu se také kontrolují pleurální dutiny.

FEEL

Využívá se při zástavě oběhu, během KPR s nedefibrilovatelným rytmem. Základní projekce je subkostální. Především k vyloučení srdeční tamponády, dále ke zhodnocení velikosti komor, event. významných poruch kinetiky.

Odkazy

- Online free edukační platforma echokardiografie (TECHmED) (<https://www.techmed.sk/echo/projekcie/>)

Související články

- Ultrazvuk/Diagnostické aplikace ultrazvuku

Použitá literatura

MIROSLAV, Durila. *Point of care ultrazvuk u kritických stavů. Point of Care Ultrasonography in Critical Care.* - vydání. Grada Publishing a.s., 2021. 208 s. ISBN 9788027130580.

