

# Os lacrimale

**Slzní kost** patří k drobným, tenkým kostem v lebce. Je umístěna do vnitřní stěny očníce.

## Anatomické struktury

Lakrimální kost je zasazena ve ventrálním prostoru lebky tak, že se stýká:

- kraniálně s čelní kostí,
- ventrálně a kaudálně s horní čelistí,
- dorsálně s očnícovou plochou čichové kosti.

Díky své poloze hledí laterálně do očníce a mediálně do nosní dutiny.

Slzní kost obsahuje jamku pro slzní vak, fossa saci lacrimalis, ve struktuře sulcus lacrimalis. Odtud pokračuje nasolacrimální kanál.

## Nejběžnější variace

Slzní kost díky své velikosti může úplně chybět. Nasolacrimální kanál je tak tvořen jinými kostmi.

## Odkazy

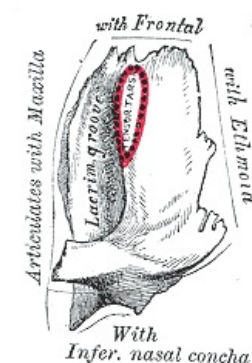
### Související články

- Kostí neurocrania
- Očníce
- Dutina nosní

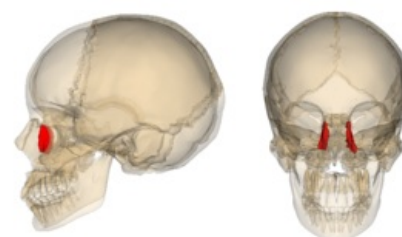
### Použitá literatura

- ČIHÁK, Radomír. *Anatomie I.* 2. vydání. Praha : Grada, 2001. 516 s. s. 161. ISBN 978-80-7169-970-5.

Os lacrimale	
	kost slzní
<b>TA</b>	A ( <a href="https://ifaa.unifr.ch/Public/EntryPage/TA98%20Tree/Entity%20TA98%20Entity%20TA98%20Entity%20TA98%20EN.htm">https://ifaa.unifr.ch/Public/EntryPage/TA98%20Tree/Entity%20TA98%20Entity%20TA98%20Entity%20TA98%20EN.htm</a> )
<b>Artikulující kosti</b>	čelní kost, horní čelist, čichová kost
<b>Funkce</b>	tvoří laterální stěnu nosní dutiny pod lebkou, tvoří zadní polovinu kostní jamky pro slzní váček
<b>Osifikace</b>	desmogenní



Levá slzní kost, pohled na očnícovou stranu



Slzní kost v lebce