

# Orientace RTG snímku

Rentgenové snímky nesou kromě identifikace pacienta a dne vyšetření i informaci o straně. Klasické skiagrafické snímky je podle toho nutno správně umístit na negatoskop, u digitálních snímků musíme zase poznat, zda jsou na obrazovce správně orientovány.

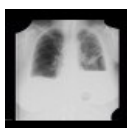## Rub versus líc

RTG snímky jsou označeny jménem, příjmením a rodným číslem pacienta s datem vyšetření. Tyto údaje přečtete, díváte-li se na správnou stranu snímku.

## Pravá versus levá strana

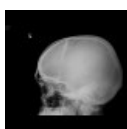
Snímky jsou stranově označeny, obvykle písmeny, kdy **R** nebo **P** značí pravou stranu, **L** stranu levou.

Pokud prohlížíme snímek středových struktur (břicho, hrudník, lebka, páteř) v AP (předozadní) nebo PA (zadopřední) projekci, orientujeme snímek tak, jako bychom se na pacienta dívali zepředu (levá strana napravo a pravá nalevo).



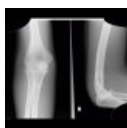RTG hrudníku: písmeno L v levém horním rohu označuje levou stranu pacienta (<http://atlas.mudr.org/Case-images-Hydropneumothorax-1246>)

Pokud prohlížíme snímek středových struktur v bočné projekci, značí písmeno stranu, která byla blíže k rentgence (např. levá bočná projekce hrudníku).



RTG lebky v bočné projekci: písmeno L značí, se je jedná o levou bočnou projekci (<http://atlas.mudr.org/Case-images-Skull-fissure-epidural-hematoma-512>)

U snímků periferního skeletu značí písmeno stranu pacienta, na které je snímkována struktura (R = pravá ruka, loket, kyčel..., L = levá...).



RTG loketního kloubu: písmeno R značí, že se jedná o pravý loket (<http://atlas.mudr.org/Case-images-Effusion-in-elbow-joint-sail-sign-fracture-of-head-of-radius-1389>)

## Chybné označení snímku

**Chybné označení strany snímku poznáme:**

- u RTG hrudníku tak, že obvykle je stín aortálního knoflíku a srdce doleva. Existují však výjimky.
- u nativního snímku břicha tak, že stín žaludku je obvykle pod levou bránicí, stín jater pod pravou, stín srdce doleva. Existují však výjimky.
- Srovnáním se starším snímkem,
- při stranové diskrepanci mezi údaji na žádance a na snímku,
- dotazem u pacienta.

## Odkazy

- Portál Radiodiagnostika

## Související články

- Skiografie

## Externí odkazy

- Obrázky na atlas.mudr.org (<http://atlas.mudr.org>)