

Onemocnění sleziny

Vrozené vady sleziny

- **Ageneze** – vzácná, často doprovází jiné vady (VSV),
- **akcesorní sleziny** – časté, dokonce až u 7–11 % osob,
- změny v uložení – relativně málo časté,
 - **situs viscerum inversus** – uložena vpravo,
 - **bloudivá slezina** – nedostatečná fixace frenikolienálním ligamentem – může padat až k pupku,
 - **dystopie**,
 - získaná vada daná vytažením ligamenta patologicky změněnou slezinou,
 - dystopie může vznikat i fixací na jiný orgán (např. se přilepí na těhotnou dělohu a ta ji pak stáhne),
- **splenosis**,
 - termín pro mnohočetné implantace slezinné tkáně v různých částech břišní dutiny důsledkem dilacerace,
 - může způsobovat ileus,
- **polysplenie**,
 - velmi vzácná,
 - původní slezina chybí nebo je malá, ale v různých lokalizacích je spousta menších slezin,
- **perisplenitis cartilaginosa** – hyalinóza pouzdra,
- jiné – při DMP (Gaucher, Niemann-Pick..), SLE, apod.

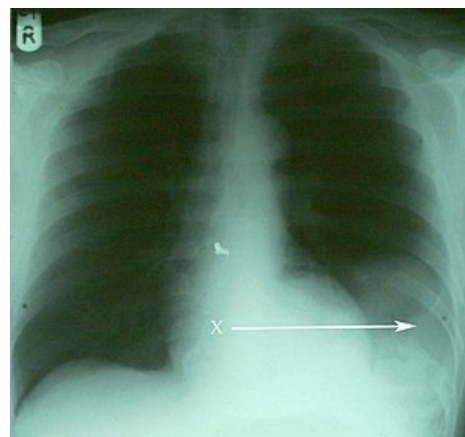
Záněty sleziny

Akutní septický pseudotumor sleziny

- Septická slezina,
- reakce sleziny na celkové projevy bakteriální infekce,
- slezina je zvětšená (200–400 g, i více), měkká, snadno zranitelná,
- může být zdrojem peritonitidy nebo krvácení,
- čím sepsa trvá déle nebo čím častěji se opakuje, tím bývá slezina větší,
- největší je slezina u parazitárních infekcí (malárie), a dále – tyfus, mor, endokarditida, kala-azar.

Absces sleziny

- Buď metastaticky nebo přestupem z okolí,
- rizikový terén – infarkt, cysta, pseudocysta, poúrazový hematoma,
- množství hnisu – až stovky ml, bývá obvykle vyzrálý,
- na absces se obvykle nalepí omentum,
- klinický obraz,
 - obě tyto jednotky se vyznačují celkovými septickými projevy a malým místním nálezem,
 - důležitý příznak – indukovaná pleuritida, vyšší stav bránice.



Ruptura sleziny a její diafragmatická herniace na rtg

Ostatní

- tbc – dnes vzácná,
- sarkoidóza – střední splenomegálie (500–700 g), také velmi vzácná, často jen náhodný histologický nález při splenektomii z jiné indikace,
- aktinomykóza – obvykle jako součást nemoci v jiné lokalizaci,
- parazitární splenomegálie,
 - malarická slezina – obrovská, náchylná k ruptuře i minimálním traumatem,
 - echinokoková cysta – ve slezině je vzácně, více v plicích a játrech,
- virová – např. při mononukleóze.

Chirurgické zákroky na slezině

Záchovné metody

Sutura

- U nerozsáhlých ruptur, hlavně u dětí (pouzdro je pevnější, míň se prořezávají stehy),
- šijeme atraumaticky, výhodné je stahy podkládat teflonovou destičkou nebo tam přišít kus omenta (i tamponu).

Komprese sleziny sítkou

- U mnohočetných trhlín, kdy sutura by byla náročná a krvácení není tak velké.

Resekce sleziny

- U trhlín, které postihují horní nebo dolní část sleziny,
- podvaz segmentových větviček v hilu, tím dojde k demarkaci ischemizované části, kterou pak resekuje,
- ranou plochu je výhodné ošetřit lepidlem nebo omentem,
- neanatomické resekcce – pomocí některých moderních staplerů.

Implantace slezinné tkáně (autotransplantace)

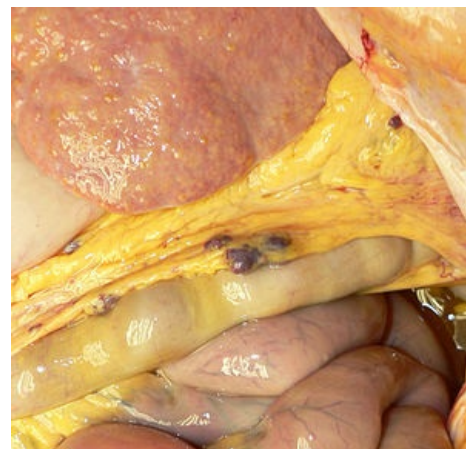- Když není možné slezinu zachovat,
- pokoušíme se o to u dětí a mladých osob,
- nejčastěji se tkáň implantuje mezi listy omenta, pod peritoneum, vzácněji i mimo břišní dutinu,
- je ale nutno implantovat minimálně 1/3 původního orgánu.

Splenektomie

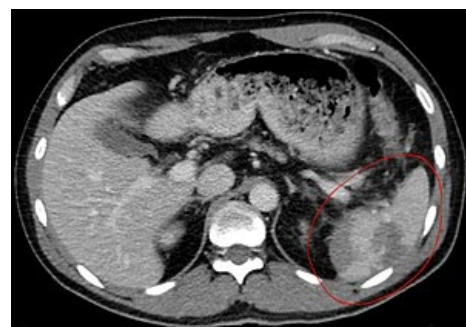- Pokroky ve farmakologii krevních malignit trochu omezily indikace splenektomie,
- začíná se využívat též nových postupů (laparoskopie apod...).

Indikace ke splenektomii

- V indikační oblasti jsou velké změny (jak se začíná brát na vědomí, k čemu že to ta slezina vlastně slouží),
 - zatímco u dětí do dvou let je prakticky kontraindikovaná, u starších se provede skoro vždy (menší pooperační rizika při odebrání celé sleziny než při snaze o uchování),
- poranění – pokud není možný zachovný výkon,
- hematologické indikace – iniciuje to hematolog,
- řada indikací je relativních – musíme brát v úvahu, zda efekt splenektomie vyváží riziko výkonu a asplenismu,
- bývá též prováděna jako součást rozsáhlých radikálních operací pro malignity GIT,
- **indikace hematologické** – hypersplenismus, hemolytické anémie, primární trombocytopenie (selže-li konservativní léčba kortikoidy), lymfomy,
- **indikace traumatické** – těžká dilacerace parenchymu, poranění sleziny u polytraumatu, poškození hilových cév,
- **indikace ostatní** – absces sleziny, cysta, součást resekcí výkonů pro karcinomy orgánů GITu, torse sleziny, ileus z tlaku zvětšené sleziny, portální hypertenze – proximální splenorenální spoj.



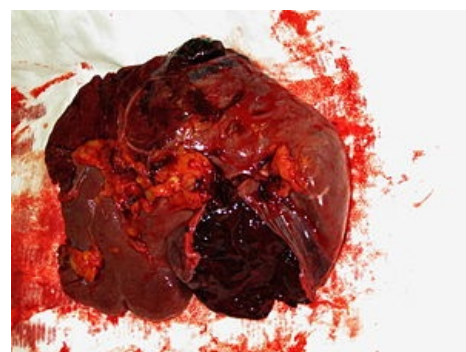Tmavěčervené uzlíky jsou implantovanou slezinnou tkáně po splenektomii z důvodu úrazové ruptury sleziny



CT úrazové ruptury sleziny

Taktika a technika operace

- Přístup,
 - liší se dle indikace,
 - u traumat – musí být rychlý a musí zajistit exploraci celé dutiny – horní střední laparotomie,
 - u plánovaných – můžeme koukat i na hlediska estetická – subkostální řez,
- musíme se zbavit všech závěsů sleziny:
 - lig. pankreatikolienale (obsahuje a. et v. lienalis),
 - lig. gastrolienale (krátké gastrické cévy),
 - lig. phrenicolienale,
 - lig. lienorenale (slabé),
- operace je snazší, pokud můžeme slezinu vyluxovat z lože do operační rány,
- ideální je slezinnou tepnu a žílu ošetřovat, až když jsou ostatní závěsy ošetřeny,
 - podvazujeme dvojité, ošetřujeme větvičky do pankreatu a snažíme se neporanit kaudu,
- složitá je operace při portální hypertenzi – je nutné neustále kontrolovat hemostázu, drénovat Redonem.



Slezina po splenektomii. Dvoudobá ruptura se subkapsulárním hematodem

Komplikace

- Časné pooperační komplikace,
 - krvácení, lokální infekce, nitrohrudní komplikace (omezení pohyblivosti bránice...), pooperační pankreatitida, trombóza porty...,
- Pozdní – postsplenická seps.

Odkazy

Související články

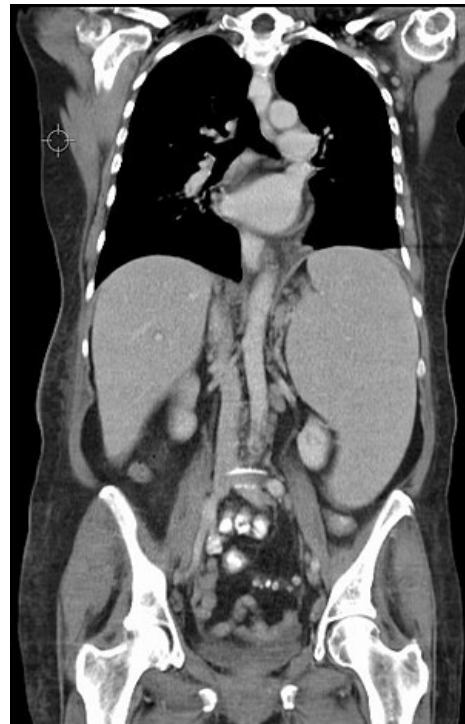- Slezina • Splenomegalie • Hepatosplenomegalie • Poranění sleziny
- Diagnostické zobrazovací metody při vyšetření pankreatu, jater a sleziny
- Vývoj lymfatických cév, uzlin a sleziny
- Slezina (preparát) • Sekundární amyloidóza sleziny (preparát) • Slezina / Spleen - Ag • Slezina / Spleen - Pearls • Slezina (SFLT)

Použitá literatura

- ZEMAN, Miroslav, et al. *Speciální chirurgie*. 2. vydání. Praha : Galén, 2006. 575 s. ISBN 80-7262-260-9.

Zdroj

- BENEŠ, Jiří. *Studijní materiály* [online]. [cit. 6.5.2010]. <<http://jirben.wz.cz>>.



Splenomegálie u CLL