

# Ochrana pulpy při preparaci

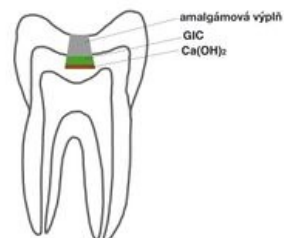
Zubní dřeň chráníme při preparaci zejména tím, že odstraňujeme změkklý dentin přerušovaně, za stálé kontroly, zda-li jsme nepronikli do pulpy. Nepoužíváme rychloběžné násadce na mikromotory a malé vrtáčky, které by mohly způsobit přehrátky pulpy a došlo by k termické nekróze. Při ošetřování kazu blízkého dřeni musíme velmi dobře znát jak anatomii daného zubu, tak i současný stav zubu pacienta.

## Nepřímé překrytí zubní dřene

**⚠ Nepřímé překrytí je dnes indikováno velmi ojediněle, pouze v případech, kdy bude definitivní výplň amalgám.**

Nepřímé překrytí zubní dřene provádíme pouze v případě splnění několika podmínek. Je nutné, aby pulpa byla zdravá a neinfikovaná, rozsah změkklého ale neinfikovaného dentinu ponechaného v kavitě byl maximálně 1 mm<sup>2</sup> a aby kaz byl pouze u dřene (*caries pulpaе proxima*) a ne ve dřeni (*caries ad pulpam penetrans*). Tento způsob ošetření kazu blízkého dřeni je také doporučeno provádět u mladých pacientů do 21 – 29 let. Cílem je potenciace tvorby terciárního dentinu.

1. Na dně kavity ponecháme trochu změkklého dentinu.
2. Kavitu vydezinfikujeme pomocí 1 – 2,5 % NaOCl, poté ji jemně opláchneme a osušíme. <sup>[1]</sup>
3. Nanese vrstvu Ca(OH)<sub>2</sub> o tloušťce asi 2 mm a na ni pak skloionomerní cement.
4. Zhotovíme definitivní výplň z amalgámu.



Nepřímé překrytí pulpy

Preparát Ca(OH)<sub>2</sub> působí u nepřímého překrytí zubní dřene tak, že vysuší a sklerotizuje změkklý dentin, dezinfikuje kavitu a aktivuje alkalické fosfatázy v pulpě změnou pH ze 7,4 – 7,6 na 8,6 – 9,0. Ty způsobí diferenciaci mezenchymových buněk v pulpě v odontoblasty, které začnou tvořit terciární dentin.

## Přímé překrytí zubní dřene

V tomto případě dochází k odstranění veškerého infikovaného dentinu, což znamená, že dojde k propadnutí se do pulpy. Tento postup je náročnější na technologie, je neproveditelný bez zvětšení a speciální sterilní sady - v případě pulpotomie. Abychom mohli provést přímé překrytí pulpy, musí být splněny následující podmínky: #Odstranění veškerého kazivého dentinu.

1. V okolí perforace musí být zdravý dentin.
2. Velikost perforace nesmí přesahovat 3-4 mm.
3. Pulpa musí být zdravá nebo reversibilně postižená.
4. Pulpa nesmí krvácet, měla by být homogenní bez úlomků dentinu. V případě, že vytéká tmavá venózní krev, jedná se o ireverzibilní pulpidu, pokud je krev světlá, lze zkusit zastavit krvácení vatičkou s hypochloridem po dobu 4 minut, vymýt a vysušit, popřípadě tento krok znovu opakovat. Pokud ani napodruhé nedojde k zastavení krvácení, musíme provést částečnou amputaci pulpy, pulpotomii.

Po zajištění všech pěti podmínek, aplikaci koferdamu a dezinfekce kavity hypochloridem po dobu 4 minut s následným jemným opláchnutím a osušením, aplikujeme kalcium silikátový cement, nejlépe rychle tuhnoucí, popřípadě MTA. Možno použít i velmi hustý Ca(OH)<sub>2</sub>. Dále aplikujeme GIC a adhezivně kompozit, v případě použití rychle tuhnoucího kalcium silikátového cementu vyčkáme 15 minut a aplikujeme rovnou kompozit, bez nutnosti GIC.

**⚠ Provést RTG kontrolu ihned po výkonu a po půl roce.**

## Odkazy

### Související články

- Hluboký kaz

### Reference

1. PEŘINKA, Luděk, et al. *Základy klinické endodoncie*. 2. vydání. Praha : Art D - Grafický ateliér Černý s. r. o, 2009. 288 s. Kapitola 4

## Použitá literatura

- MAZÁNEK, Jiří a František URBAN, et al. *Stomatologické repetitorium*. 1. vydání. Praha : Grada Publishing a.s, 2003. 456 s. ISBN 80-7169-824-5.
- SVOBODA, Otto, et al. *Stomatologická propedeutika : Učebnice pro lékařské fakulty*. 1. vydání. Avicenum, 1984. 392 s.
- PEŘINKA, Luděk, et al. *Základy klinické endodoncie*. 2. vydání. Praha : Art D - Grafický ateliér Černý s. r. o, 2009. 288 s. Kapitola 4

Výkony se zachováním živé pulpy. ISBN 978-80-903876-8-3.

- PEŘINKA, Luděk. *Hluboký kaz* [přednáška k předmětu Konzervační zubní lékařství, obor Zubní lékařství, 1. LF UK]. Praha. 18.3.2024.