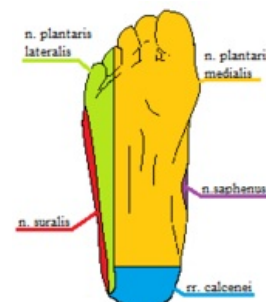


Obrna nervus tibialis

Nervus tibialis je tvořen vlákny z kořenů L5–S2. Odděluje se z *n. ischiadicus*, vysílá několik motorických větví (*m. triceps surae*, *m. tibialis post.*, *m. flexor digitorum longus* a *flexor hallucis longus*) a sensitivně inervuje zadní stranu lýtk a laterální část nohy (vytváří spojku s *n. peroneus* a vzniká senzitivní *n. suralis*). Prochází úžinou v místě tarsálního tunelu (za vnitřním kotníkem, překryt retinakulem flexorů) a v *porta pedis* (průběh nervu, resp. jeho konečných větví – *nn. plantares* v plantě pod *m. abductor hallucis*). Vulnerabilní místo je při průběhu ve *fossa poplitea* (nerv uložen povrchně v ose končetiny).



Inervace planty

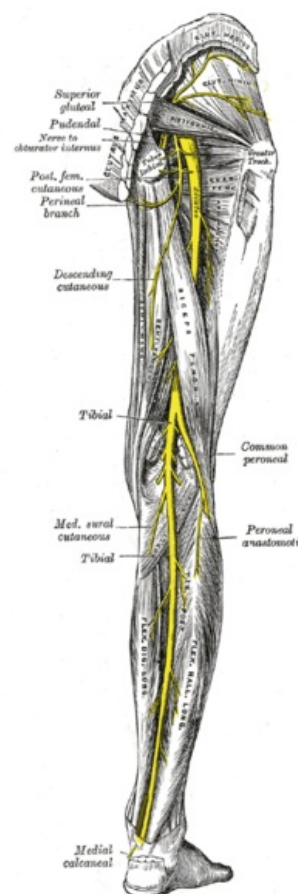
Obraz obrny

- nelze si stoupnout na špičky, zvednout patu – při chůzi nemocný přidupává patami
- poruchy sensitivity v inervační oblasti (hlavně planta)
- často dochází k vymizení reflexu Achillovy šlachy

Příčiny

Samostatné postižení je velice vzácné. V porovnání s *n. peroneus* je výrazně méně fragilní.

1. **trauma kolene** — luxace a dislokované fraktury
2. **trauma v oblasti průchodu za vnitřním kotníkem** — řezné a sečné rány, fraktury kotníku, útlak sádrovým obvazem, apod.
3. **syndrom tarsálního tunelu** — **zpočátku se projevují jako intermitentní bolest vystřelující do planty, při delším trvání stále parestezie a bolesti**



Nervus tibialis

Odkazy

Související články

- Nervus tibialis
- Ischiadicus
- Tarsální tunel
- Fossa poplitea
- Syndromy postižení periferních nervů

Zdroj

- AMBLER, Zdeněk a Josef BEDNAŘÍK, et al. *Klinická neurologie : část speciální. II.* 1. vydání. Praha : Triton, 2010. ISBN 978-80-7387-389-9.