

Obrna nervus radialis

Nervus radialis má vlákna z kořenů C5–C7 a prochází úžinou v místě sulcus n. radialis, kde může být poraněn při zlomeninách těla humeru. Vulnerabilním místem tohoto nervu je supinátorový kanál, průchod *ramus profundus n. radialis* přes musculus supinator. Vysílá motorická vlákna pro m. triceps brachii. Ovládá zejména extenzi lokte, zápěstí a metakarpofalangeálních kloubů.

Klinický obraz

- tzv. **labutí šije** – ruka přepadá do flexe pro oslabení extensorů
- vážné extenze zápěstí a prstů a abdukce palce
- pacient není schopen intenzivního sevření ruky v pěst
- poruchy sensitivity v inervační oblasti (zejména I. a II. metakarp dorzálně)

Příčiny

- **léze v oblasti axily** – postižena i motorická vlákna pro m. triceps brachii, což vede k oslabení extenze v lokti (*např. komprese vysokými berlemi*)
- **léze v oblasti sulcus n. radialis** – inervace tricepsu v normě, postiženy extenzory ruky a prstů (*např. Saturday night palsy – tlak okraje lavičky nebo židle v oblasti axily u silně opilých*)
- **zlomeniny humeru** – nutnost vyšetřit hybnost ruky; může dojít k uskřínutí mezi fragmenty, ať už při zranění nebo při následné repozici nebo operaci
- **syndrom supinátorového tunelu** – útlak při prostupu skrz m. supinator
- **útlak v oblasti zápěstí**, kde těsně naléhá na radius – postižení senzitivní inervace (*např. těsný pásek od hodinek, kovová pouta*)

Odkazy

Související články

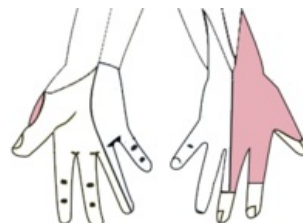
- Syndromy postižení periferních nervů
- Nervus radialis
- Musculus supinator
- Humerus

Zdroje

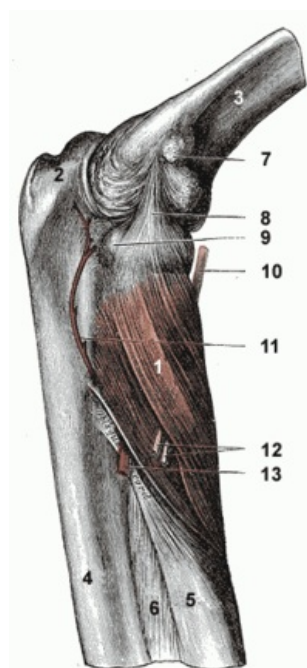
- PASTOR, Jan. *Langenbeck's medical web page* [online]. [cit. 2009]. <<https://langenbeck.webs.com/>>.
- AMBLER, Zdeněk a Josef BEDNAŘÍK, et al. *Klinická neurologie : část speciální. II.* 1. vydání. Praha : Triton, 2010. ISBN 978-80-7387-389-9.



Typické postavení horní končetiny při obrně n. radialis



Senzitivní inervace n. radialis



1) musculus supinator
10) a 12) hluboká větev n. radialis