

Nervus accessorius

Nervus accessorius (**XI. hlavový nerv, přídatný nerv**) je čistě motorický nerv. Inervuje musculus sternocleidomastoideus a musculus trapezius. Ramus internus inervuje svaly laryngu mimo musculus cricothyroideus.

Je složen ze dvou částí *radices craniales* a *radices spinales*.

Nervus accessorius je součástí **postranního smíšeného systému**, kam patří spolu s n. IX. a X. Název systému je odvozen z jejich podobného výstupu z mozkového kmene (všechny odstupují jako drobná *fila radicularia* z boční strany prodloužené míchy) a také proto, že obsahují všechny typy vláken (somatomotorická, visceromotorická, viscerosenzitivní, somatosenzitivní).

Jádra

- **Nucleus ambiguus** – somatomotorické jádro pro n. IX, X. a XI. nerv

Inervace

- z **radix cranialis** pro svaly hrtanu, kromě m. cricothyroideus.
- z **radix spinalis** pro m. trapezius a m. sternocleidomastoideus.

Průběh kmene

Uvnitř lebky se spojují dvě hlavní složky n. accessorius:

- **radix cranialis** (pars vagalis) – vlákna vycházející z *nucleus ambiguus* z *kaudálních dvou třetin*, jsou odštěpenou složkou n. vagus, směřují dorzálně, nejprve ventrolaterálně, po výstupu z mozkového kmene jde k foramen jugulare
- **radix spinalis** (pars spinalis) – vzniká spojením kořenových vláken ze segmentů krční míchy C1–C6 do jednotného kmene, který pak prochází do lebky skrz **foramen magnum**, směřují ascendentně, anastomozují s 1. a 2. krčním spinálním nervem.

Spojením těchto dvou složek ve fossa cranii posterior vzniká **kmen nervu - truncus nervi accessorii** a ten vystupuje z lebky skrz **foramen jugulare**, kde vysílá:

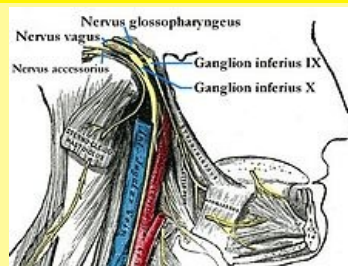
- **r. internus** – hned se přidává k n. X, inervuje s ním **svaly měkkého patra a hrtanu**, pokračuje do n. laryngeus recurrens
- **r. externus** – přímé pokračování kmene po laterální straně vena jugularis interna, které obsahuje jen vlákna z *radices spinales* sestupuje za v. jugularis interna a příčný výběžek atlasu pokračuje skrz jím inervovaný **m. sternocleidomastoideus** a dále přes regio coli lateralis k **m. trapezius**, podle jeho hluboké plochy při mediálním okraji lopatky
- m. trapezius: jeho horní a střední části jsou inervované jen z n. accessorius, ale dolní přijímá vlákna i z plexus cervicalis, který přivádí senzitivní a proprioceptivní vlákna z C2, C3.

Obrna

Obrny n. XI **nejsou časté**. Pokud se poškodí *r. internus*, pak objeví se obrna měkkého patra a porucha fonace. Obrna *r. externus* se projevuje jako porucha rotace hlavy ke zdravé straně, rameno na postižené straně je sníženo a vážně abdukce nad horizontálu.

Odkazy

nervus accessorius



Jedenáctý hlavový nerv

TA	A14.2.01.184 (https://ifaa.unifr.ch/Public/EntryPage/TA98%20Tree/Entity%20TA98%20EN/14.2.01.184%20Entity%20TA98%20EN.htm)
Funkce	inervace svalů měkkého patra a hrtanu, m. sternocleidomastoideus a m. trapezius
Odstup z	radix cranialis (pars vagalis) – vlákna vycházející z <i>nucleus ambiguus</i> radix spinalis (pars spinalis) – vzniká spojením kořenových vláken ze segmentů krční míchy C1–C6
Pokračuje z	lebky skrz <i>foramen jugulare</i>
Větve	r. internus – se hned přidává k n. X, inervuje s ním svaly měkkého patra a hrtanu r. externus – přímé pokračování kmene
Pokračuje jako	r. externus – přímé pokračování kmene sestupuje za v. jugularis interna a příčný výběžek atlasu pokračuje skrz jím inervovaný <i>m. sternocleidomastoideus</i> a dále k <i>m. trapezius</i> , podle jeho hluboké plochy při mediálním okraji lopatky
Obráz obrny	n. XI. - n. accessorius r. internus n. XI – dysartrie a dysfonie n. XI. - r. externus – radix spinalis, i z C1–C6 – paréza <i>m. trapezius</i> a <i>m. sternocleidomastoideus</i>

Související články

- Výstupy hlavových nervů
- Regio cervicalis lateralis
- Bulbární syndrom

Použitá literatura

- PETROVICKÝ, Pavel a Rastislav DRUGA, et al. *Systematická, topografická a klinická anatomie : VIII. periferní nervový systém*. 1. vydání. Praha : Nakladatelství Karolinum, 1997. ISBN 80-7184-108-0.
- ČIHÁK, Radomír a Miloš GRIM. *Anatomie 3*. 2., upr. a dopl vydání. Praha : Grada, 2004. 673 s. sv. 3. s. 503-504. ISBN 80-247-1132-X.
- PETROVICKÝ, Pavel, et al. *Anatomie s topografií a klinickými aplikacemi*. 1. vydání. Martin : Osveta, 2002. 542 s. sv. 3. ISBN 80-8063-048-8.