

# Myopatie

**Myopatie** jsou nervovosvalová onemocnění postihující primárně kosterní svalstvo. Většinou jsou symetrické a postihují hlavně končetiny pletenců, ale může jít i o formu okulofaryngeální či facioskapulární. Hlavním klinickým obrazem je proximální svalová slabost. Dále pozorujeme myopatickou "kachní" chůzi kvůli oslabeným gluteálním svalům. Pacient neudrží pánev v horizontále, nepostaví se bez pomoci a pozorujeme tzv. Gowersovo znamení - myopatický šplh. Jinými znaky jsou hyperlordóza, atrofie, hypotrofie (stehenních svalů) nebo hypertrofie (spíše pseudohypertrofie = sval se promění na vazivovou hmotu nebo náhrada svalové hmoty tukem), snížené reflexy, nejsou poruchy čítí.

## Etiologie

Mezi myopatie můžeme zařadit následující onemocnění

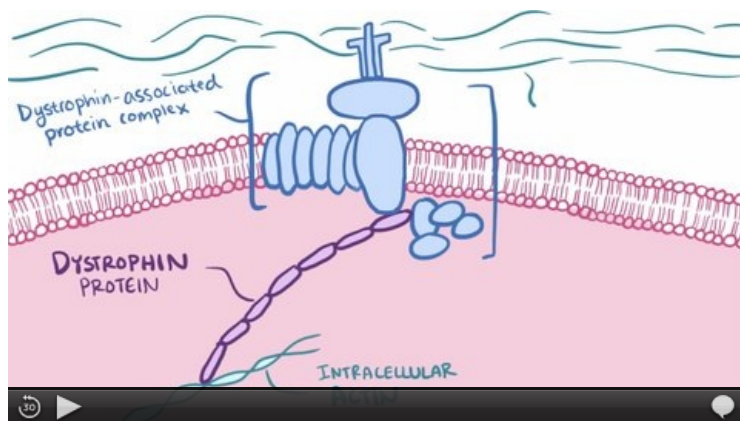
### Geneticky podmíněné

- Duchennova svalová dystrofie

[Podrobnější informace naleznete na stránce Duchennova svalová dystrofie.](#)

- Beckerova muskulární dystrofie

[Podrobnější informace naleznete na stránce Beckerova muskulární dystrofie.](#)



Video v angličtině, Duchennova a Beckerova svalová dystrofie.

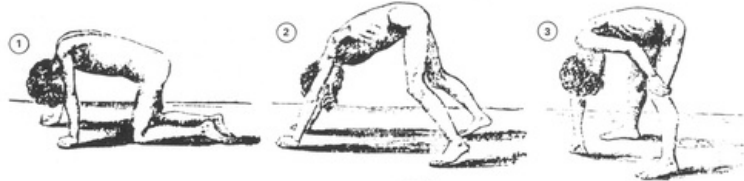
### Získané

- zánětlivé – polymyozitida, dermatomyozitida;
- endokrinně/metabolicky podmíněné – hypo/hyperfunkce štítné žlázy, Cushing, hypokalémie
- toxické a léky indukované myopatie – alkohol, kortikoidy, statíny, antirevmatika/protizánětlivé/imunosupresiva – kolchicin, steroidy, D-penicilamin, chlorochin
- **myotonie** – neprojevují se typickým myopatickým syndromem, ale dominuje hypertonus

## Klinický obraz

Klinickému obrazu dominuje **svalová slabost**. Svalové reflexy mohou být **snížené**, nejsou však vyhaslé. Bolesti svalů mohou a nemusí být přítomny, záleží na konkrétní příčině. Postižení svalů je většinou **symetrické** a oproti neuropatiím především na **proximálních pletencových svaích**. Díky tomu vzniká typický **myopatický syndrom**, do kterého patří:

- myopatická ("kachní") chůze – při chůzi dochází k poklesu pánve na straně nohy, která zrovna dělá krok (normálně se pánev na této straně zvedá, aby se noha odlehčila);
- hyperlordóza bederní páteře s vystrčeným břichem;
- myopatický šplh – při vstávání z dřepu si nemocní pomáhají rukama.



Myopatický šplh

Nemocní mají typicky problémy s chůzí do schodů a vstáváním ze židle. Při postižení horních končetin jim dělá problém věšení prádla a česání vlasů.

Parametr	Myastenie	Myopatie
Název	astenie=slabost	patie=porucha
Etáž postižení	nervosvalová ploténka	sval
Lokalita	generalizované	proximální části končetin
Porucha cití	ne	ne
Bolest	ne	ano
Atrofie	ne	ano
Fascikulace	ne	ne
Proprioceptivní cití	norma	norma nebo snižené
Tonus	norma	snížený

## Diagnostika

- EMG – na konvenčním EMG vidíme aktivaci většího množství motorických jednotek při daném zatížení než u normálního svalu;
- svalové enzymy v séru – zvýšení CK a myoglobinu;
- svalová biopsie – nález atrofie, hypotrofie, pseudohypertrofie;
- deficit bílkoviny dystrofinu;
- EKG, echo;
- spirometrie – dýchací svaly.

## Odkazy

### Související články

- Statinová myopatie
- Myasthenia gravis
- Myotonický syndrom
- Myositis

### Použitá literatura

- AMBLER, Zdeněk. *Základy neurologie : [učebnice pro lékařské fakulty]*. 7. vydání. Praha : Galén, c2011. ISBN 9788072627073.
- KÁBRT, Jan, et al. *Lexicon medicum*. 1. vydání. 1988. ISBN 08-063-88.