

# Morbus Perthes

**Morbus Perthes** (synonyma: *morbus Calvé-Legg-Perthes*, *coxa plana*) je nejčastější a nejzávažnější avaskulární kostní nekróza.<sup>[1]</sup>

Chorobu popsali nezávisle na sobě v r. 1910: Georg Perthes (Něm.), Jacques Calvé (Fr.) a Arthur T. Legg (USA).<sup>[1]</sup>

**Idiopatické** onemocnění kyčelního kloubu dané poruchou prokrvení proximální epifýzy femuru,<sup>[2]</sup> Osifikační centrum hlavice femuru podlehe nekróze, je resorbováno a postupně přestavěno v živou kost.<sup>[2]</sup> Výsledkem může být plně funkční kyčelní kloub nebo různé deformity vedoucí k vývoji časných artrózy.<sup>[2]</sup> Postihuje převážně (4x častěji<sup>[3]</sup>) **chlapce** ve věku 3–8 let, v 10 % bývá oboustranná.<sup>[1]</sup>

## Etiopatogeneze

**Tranzitorní porucha cévního zásobení hlavice**, porážení její struktury, subchondrální zlomenina, postupná fragmentace nekrotické epifýzy a následná remodelace.<sup>[3]</sup>

Vyvolávajícím faktorem ischemie neznámé příčiny a délky trvání. Vede k rozvoji **avaskulární nekrózy** proximální epifýzy femuru (stále větší význam je přikládán diskrétním formám koagulopatií s účastí proteinů C a S a s hypofibrinolýzou). Dochází k útlumu enchondrální osifikace. Povrchová chrupavčitá část epifýzy pokračuje v růstu. V další fázi postupně dochází k obnově cévního zásobení a novotvorbě kosti (**stadium kondenzace**).

Následkem zatěžování končetiny se objevují **subchondrální zlomeniny** (narušují vaskularizaci a proloužují stadium nekrózy). Další revaskularizace trvá dlouho (**stadium pozvolné přestavby**). Hlavice femuru je postupně formována v závislosti na jejím vztahu k acetabulu a na stupni zátěže.<sup>[2]</sup>

## Klinický obraz

Začíná často **nebolestivým kulháním** spojeným se sekundární hypotrofií stehenního svalstva. Postupně se rozvíjí **addukční a zevně rotační** kontraktura v kyčli (mírná bolest v třísle).<sup>[2]</sup>

Průběh bývá individuální. Rozhodující roli hraje věk nástupu onemocnění (u mladších lepší). Průběh u dětí starších 9 let bývá velmi závažný a výsledek není nikdy dokonalý (tzv. *spät Perthes*).<sup>[1]</sup>

## Zobrazovací metody

### Rentgenový obraz

Zprvu vidíme rozšíření kloubní štěrbiny (**Waldenströmův příznak**, podmíněno edémem chrupavky a synovialitidou).<sup>[3]</sup> Později příznaky nepravidelnosti struktury (lehká demineralizace epifýzy, poté její kondenzace a postupně se objevující **subchondrální zlomenina**).<sup>[3]</sup> Podle nativního rtg snímku rozlišil Waldenström (1922) 4 stadia nemoci (zjednodušeně: normální nález → kondenzace hlavice → fragmentace až pulverizace → remodelace).<sup>[2]</sup>

#### Iniciální stadium

Trvá 6 měsíců, patologie: ischemie / nekróza.

- *Preradiologické stadium*: lateralizace hlavice, osifikační jádro nevýrazně menší, rozšíření mediální kloubní štěrbiny, pouzdro zesílené, prosáklé svaly kolem kyčelního kloubu.
- *Nekrotické stadium*: subchondrální zlomenina – Salterovo znamení, zvýšení denzity hlavice.<sup>[1]</sup>

#### Stadium fragmentace

Trvá 8 měsíců, patologie: revaskularizace. Fragmentace a kolaps osifikačního jádra hlavice. Kritická perioda – může dojít k decentraci (následky) :nebo proběhne bez závažných příznaků, končí vznikem novotvořené kosti v subchondrálních okřscích hlavice.<sup>[1]</sup>

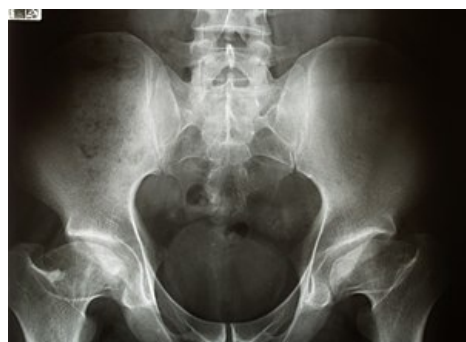#### Reosifikační, hojivé stadium

Trvá 21 měsíců, začíná subchondrální novotvorbou kosti. Většina hlavic v této fázi zlepšuje svůj tvar.<sup>[1]</sup>

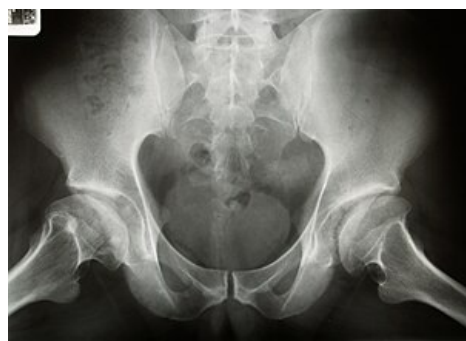#### Reziduální stadium

Konečný stav, ve kterém se již nemění denzita hlavice. Proces remodelace pokračuje až do ukončení růstu.<sup>[1]</sup>

## Scintigrafie



Bilaterální avaskulární nekróza hlavice femuru



Bilaterální avaskulární nekróza hlavice femuru

Vhodná pro včasnou diagnostiku, již v 1. stadiu nemoci bývá zvýšen metabolický obrat.<sup>[2]</sup>

## Magnetická rezonance

Změny v T1W + T2W obraze závisí na stupni onemocnění. MRI je přínosem především pro včasnou diagnostiku.<sup>[2]</sup>

## Artrografie

Posouzení kongruence a uložení hlavice před plánovanou osteotomií proximálního femuru nebo pánve. Pro stanovení léčebného postupu má význam pojem tzv. **rizikové hlavice** (*head at risk*), který zahrnuje rentgenové a klinické příznaky (horizontální průběh fýzy, Gageho znamení – linie ve tvaru písmene „V“ na laterální straně metafýzy a epifýzy, kalcifikace laterálně od epifýzy,

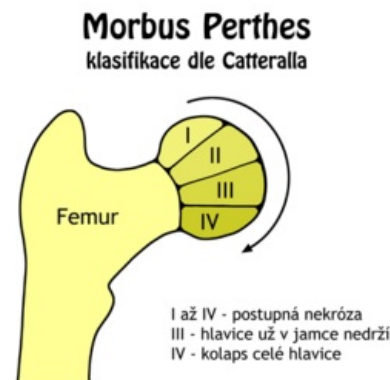
Difúzní metafyzární reakce – laterální subluxace hlavice, obezita, addukční kontraktura s omezením pohybu.<sup>[2]</sup>

## Klasifikační schémata

### Klasifikace dle Catteralla

Podle rozsahu nekrózy. Hodnocení se provádí ze snímků v předozadní a Lauensteinově projekci.

- **I. skupina** – postižena pouze přední část epifýzy do 25 % jejího rozsahu.
- **II. skupina** – postižena větší část hlavice (přední polovina epifýzy, v rozsahu do 50 %), postižený segment hlavice může kolabovat, výška epifýzy zachována.
- **III. skupina** – „sekvestrována“ je většina epifýzy (zachváčeno 75 % epifýzy), změny na přilehlé metafýze.
- **IV. skupina** – postižena celá epifýza, rozsáhlé změny na metafýze a acetabulu.<sup>[1]</sup>



Klasifikace dle Catteralla

### Klasifikace dle Herringa

Posuzuje rozsah postižení laterálního pilíře hlavice na předozadní projekci.

- **typ A** – normální výška laterálního pilíře.
- **typ B** – z výšky laterálního pilíře zbývá více než 50 %.
- **typ C** – kolaps zevního pilíře je větší než 50 % původní výšky.<sup>[1]</sup>

### Klasifikace dle Saltera a Thompsona

Posuzuje rozsah subchondrální fraktury.

- **typ A** – postihuje méně než ½ hlavice.
- **typ B** – postihuje více než ½ hlavice.<sup>[1]</sup>

## Diferenciální diagnostika

**Tranzientní synovialitida** – většinou postinfekční (viróza HCD), projeví se celkovými příznaky (teplota, zvýšená sedimentace a CRP) a příznaky místními. Koncentrická kontraktura s omezením hybnosti kyčelního kloubu.

## Léčba

### Konzervativní terapie

Indikujeme do 6 let věku, při dobrém střešení epifýzy acetabulem, dobrém rozsahu pohybu v kyčel. kloubu a nepřítomnosti známek tzv. rizikové hlavice. Léčba započata trakcí k odstranění kontraktury → následně eventuálně **Atlanta dlaha** (30° abdukce-udržíme containment). Dlouhodobé odlehčení. Riziková hlavice - klinické známky - obezita, addukční kontraktura v kyčli. Rentgenologické známky - rozšíření, lateralizace hlavice, zmenšení osifikač. jádra.

Dříve (tj. do 70. let) se dávalo konzervativní léčbě přednost, avšak znamenala pobyt v sanatoriu po dobu 1–2 let.<sup>[1]</sup>

### Operační terapie

Spočívá v tzv. **containment terapii** – zanoření biologicky tvárné hlavice do kulovitého prostoru acetabula. Při dodržení containmentu nedochází během přestavby hlavice k jejím deformacím.

Děti s nálezem rizikové hlavice, starší 6 let, druhého či vyššího stupně podle Catteralla. Nejčastěji používány 2 operační postupy (samostatně / v kombinaci).

- **Varizační osteotomie proximálního femuru,**

- **pánevní osteotomie** (Salter, Steel), při které se sklopením acetabula dosáhne plného zanoření hlavice.

Před operací je vhodná RHB, která slouží k uvolnění kontraktury a obnovení plného rozsahu pohybu v kyčelním kloubu. Po operaci přikládána sádrová spika na 6 týdnů. Po 3 měsících je povolena chůze s vyloučením sportovních aktivit.<sup>[1]</sup>

## Odkazy

### Použitá literatura

- DUNGL, P., et al. *Ortopedie*. 1. vydání. Praha : Grada Publishing, 2005. ISBN 80-247-0550-8.
- KOUDELA, K., et al. *Ortopedie*. 1. vydání. Praha : Karolinum, 2004. ISBN 80-246-0654-2.
- SOSNA, A., P. VAVŘÍK a M. KRBEC, et al. *Základy ortopedie*. 1. vydání. Praha : Triton, 2001. ISBN 80-7254-202-8.

### Jednotlivé reference

1. DUNGL, P., et al. *Ortopedie*. 1. vydání. Praha : Grada Publishing, 2005. ISBN 80-247-0550-8.
2. KOUDELA, K., et al. *Ortopedie*. 1. vydání. Praha : Karolinum, 2004. ISBN 80-246-0654-2.
3. SOSNA, A., P. VAVŘÍK a M. KRBEC, et al. *Základy ortopedie*. 1. vydání. Praha : Triton, 2001. ISBN 80-7254-202-8.

### Související články

- Morbus Scheuermann
- Vývojová dysplázie kyčelní
- Coxa vara adolescentium

### Externí odkazy

- Výukový portál 1.LF UK (<https://portal.lf1.cuni.cz/clanek-748-morbus-perthes>)
- Wikipedia EN ([https://en.wikipedia.org/wiki/Legg%E2%80%93Calv%C3%A9%E2%80%93Perthes\\_syndrome](https://en.wikipedia.org/wiki/Legg%E2%80%93Calv%C3%A9%E2%80%93Perthes_syndrome))
- Perthes Association (UK) (<https://www.perthes.org.uk/>)