

# Močový měchýř

Močový měchýř (*lat. vesica urinaria, řec. urocytis*) je rezervoárem moči v lidském těle. Jeho základní funkcí je skladovat moč vytvořenou ledvinami a při určitém množství za pomoci svaloviny tuto moč vypustit urethrou ven z těla.

## Anatomie močového měchýře

Dutý orgán uložený v malé pánvi za symfysou, kterou při nenaplněném stavu kraniálně nepřesahuje. Je vystlán **sliznicí** s nepropustným epitelem, pod kterou se nachází tři **svalové vrstvy** zajišťující tvar a vyprazdňování měchýře. Na povrchu je kryt vrstvou **peritonea** z malé pánve, na bočních a spodních stranách tuto úlohu zastupuje vazivová **adventicie**.

Tvar močového měchýře záleží především na stupni náplně, svalových vrstvách, pohlaví, věku a poloze či náplni okolních orgánů (např. dělohy). Na sagitálním řezu bývá trojhranného tvaru s pokleslou horní stěnou. Při postupném plnění močového měchýře se horní stěna dostává kraniálně nad symfysu, přičemž se zadní plocha vyklenuje více než přední. Nabývá tak ovoidního tvaru.

Kapacita měchýře dosahuje až 500–700 ml, přičemž je ženský měchýř větší a kaudálně širší než u muže. Nucení močit se ale obvykle dostavuje při náplni 250–300 ml.

## Útvary na měchýři

- **Fundus vesicae** – spodní stěna močového měchýře, dorsokaudálně přivrácená k rektu a prostatě u mužského pohlaví, k cervix uteri a vagině u ženy.
- **Cervix vesicae** (nebo také collum vesicae) – kaudální zúžení a zakončení měchýře, kudy odvádí moč urethra.
- **Corpus vesicae** – tělo měchýře představující střední část.
- **Apex vesicae** – vrchol měchýře uložený vpředu a prominující kraniálně.
  - **Lig. umbilicale medianum** – tzv. chorda urachi, vystupuje z apex vesicae na břišní stěnu k pupku (zároveň zvedá peritoneální řasu).

## Syntopie a fixace

Močový měchýř je v pánvi fixován k diaphragma pelvis s vazivem kolem bočních stěn (paracystium). Na fixaci se podílí ligamenta jdoucí od rekta u muže, od dělohy u ženy a od pubické kosti u obou pohlaví. Při břišní stěně je dorsálně na okraji spatium prevesicale **fascia vesicoubilicalis** (Delbetova fascie), jež spojuje ligg. umbilicalia medialis a chorda urachi. Pokud se močový měchýř naplní, stoupá do prostoru spatium prevesicale. Znalost prostoru je důležitá k chirurgickému přístupu k měchýři nad symfysou bez nutnosti protnout peritoneum.

Dorzálně za měchýřem odděluje u muže rektum od měchýře vazivové **septum rectovesicale**, u ženy **septum vesicovaginale**. Peritoneum vytváří nad septy u muže záhyb **excavatio rectovesicalis** a u ženy mělký **excavatio vesicouterina**.

## Cévní a mízní zásobení

Tepenné:

- párové tepny z **a. iliaca interna** – aa. vesicales superiores (pro horní polovinu měchýře), aa. vesicales inferiores (pro dolní polovinu) a drobné větve z aa. rectales inferiores (u ženy ještě a. uterina).

Žilní:

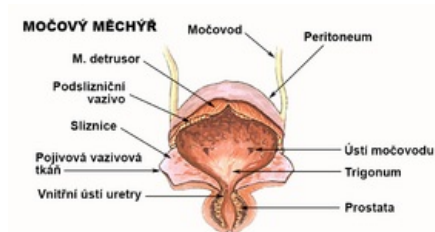
- sbíhají se z cévních sítí do **plexus venosus vesicalis** (po stranách fundu měchýře) a pleteň se spojuje u muže do prostatické a u ženy do vaginální pleteně;
- z pleteně silnější vv. vesicales pokračují do v. iliaca interna.

Mízní:

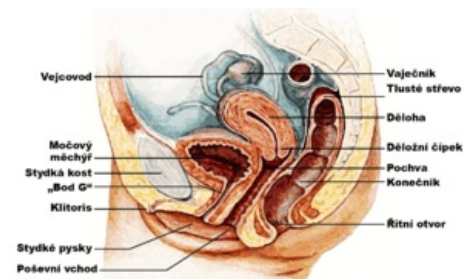- perivesikální pleteň s cévami podél žil, pokračují do nodi iliaci interni a externi.

## Nervy

Plexus vesicalis po stranách fundu obsahuje:



Frontální pohled



Syntopie ženy

Soubor:Male reproductive system lateral nolabel.png  
Syntopie muže

- sympatická vlákna z plexus hypogastricus inferior (L1-L3);
- pánevní parasympatikus (S2-S4);
- sensitivní vlákna (L2-S2);
- somatomotorická vlákna m. urethrae externus.

## Histologie močového měchýře

### Tunica mucosa

Sliznice močového měchýře má in vivo jasně červenou barvu a je složena v četné řasy. To umožňuje značnou roztažitelnost měchýře. Jediným místem, kde nejsou řasy přítomny je **trigonum vesicae** – trojúhelníkovitá struktura spojující ústí ureterů a ostium urethrae internum. Jsou zde patrné:

- **ostia ureterum** – vzadu symetricky postavená ústí močovodů, které předávají moč z ledvinné pánvičky;
- **plica interureterica** – svalově podložená řasa spojující obě ostia;
- **ostium urethrae internum** – výstup z močového měchýře tvořený močovou trubicí, při zadním okraji ostia je cévnaté vazivo **uvula vesicae** (důležitá zejména v patologii prostaty);
- po stranách trigona jsou nízké řasy sliznic vyzdvižovány svalovými Bellovými snopci.

Epitem sliznice je **přechodný epitel** (urotel), který využívá své utěšující funkce.

### Tela submucosa

Podslizniční vazivo je přizpůsobeno k roztažitelnosti orgánu, takže je řídké a vysoké, aby umožnilo skládání a zplošťování slizničních řas. V trigonum vesicae je redukováno nebo úplně chybí, aby sliznice byla v blízkém kontaktu se svalovinou.

### Tunica muscularis

Svalovina měchýře je **hladkého** typu a dělí se na tři těžce rozlišitelné úseky:

- **zevní podélná vrstva** – jde od apex vesicae dorsokaudálně, po stranách se její snopce kříží;
- **střední cirkulární svalovina** – dvoje snopce navzájem se křížící;
- **vnitřní podélná vrstva** – vrstva v kontaktu se sliznicí vytváří plexiformní snopce, které vyzdvižují řasy;
- všechny tyto vrstvy vytvářejí souborný sval s vypuzovací funkcí, označovaný jako **musculus detrusor**.

Svalovina močového měchýře muže a ženy se odlišuje. Zejména je tak dáno u muže v oblasti cervix vesicae, kde je svalovina kompletně cirkulární a pokračuje distálně. Zde obepíná urethru až k prostatě. Tento sval se pak označuje **m. sphincter urethrae internus**. Naopak u ženy je uspořádání svaloviny v cervix vesicae směrem šikmo spirálně až podélně po urethře, tím pádem se nejedná o svěrač a **nemá funkci v udržení kontinence**.

Mezi další svaly udržující močový měchýř na místě patří:

- **m. pubovesicalis** – hladká svalovina tvořící smyčku kolem dorsální strany cervixu měchýře, která začíná na symfyse;
- **m. rectovesicalis** – podobná smyčka kolem ventrální strany krčku měchýře začínající na rektu;
- u muže m. rectourethralis – od přední stěny rekta k zadní stěně urethry;
- u ženy m. rectovesicalis – od přední strany rekta k měchýři kolem bočních stran pochvy.

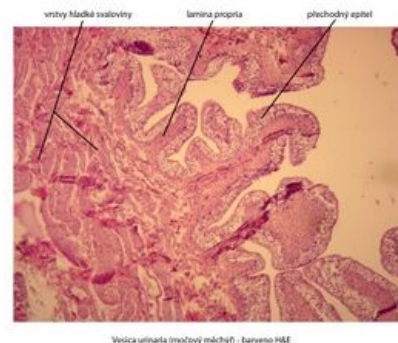
Další pruhy svaloviny jsou v trigonum vesicae nesoucí souhrnný název **m. trigonalis**. Jejich snopce otevírají, uzavírají ostia ureterum a pomáhají uzavření ostium urethrae internum. Snopce napomáhající otevírat ústí močové trubice se označují m. retractor uvulae.

### Tunica serosa

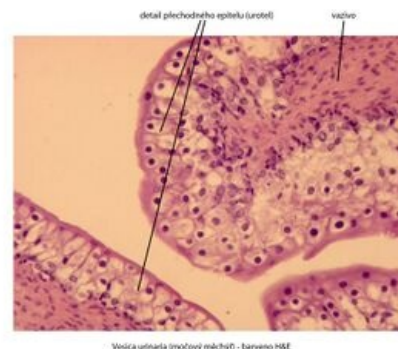
Peritoneum kryje močový měchýř jenom na horní a části zadní stěny, ventrálně je pruh vyzdvižen lig. umbilicale medianum v peritoneální řasu. K močovému měchýři připojení zajišťuje tela subserosa, kdy se vlastně jedná o tunica adventitia.

### Tunica adventitia

Adventitia je povrchem močového měchýře všude, kde není peritoneum.



Stavba stěny měchýře



Detail stavby stěny měchýře

# Odkazy

## Související články

- [Ledviny](#)
- [Močovod](#)
- [Močová trubice](#)
- [Atlas histologických preparátů – močový systém](#)
- [Portál:Vylučovací systém](#)

## Použitá literatura

- ČIHÁK, Radomír a Miloš GRIM. *Anatomie 2*. Druhé vydání. Praha : Grada, 2002. 488 s. s. 277-286. ISBN 80-248-0143-X.