

# Maxilla

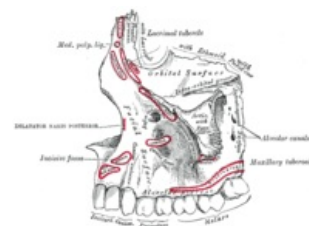
**Maxilla** (horní čelist) je základna obličejové části lebky. Jedná se o párovou kost skládající se z těla, ze kterého vystupují výběžky k okolním kostem.

## Anatomické struktury

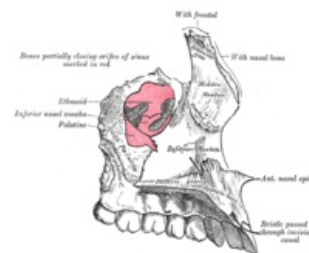
### Corpus maxillae

Tělo horní čelisti se dělí na celkem čtyři plochy:

- **facies anterior** – tvářová plocha
  - obsahuje margo infraorbitalis jako spodní kraj očníce
  - z plochy očníce ústí otvor **foramen infraorbitale**
  - kaudálně přechází v **processus alveolaris**, což je základna pro zuby, zároveň na nich dependentní
    - zubní lůžka, ve kterých jsou zuby uloženy se označují jako **alveoli dentales**
- **facies infratemporalis** – dorsální plocha
  - prominuje zde zaoblení **tuber maxillae**
  - nachází se zde také četná foramina alveolaria obsahující kanály s nervy a cévním zásobením zadních zubů
- **facies orbitalis** – tvoří část povrchu očníce a stýká se přitom s se slzní, čichovou a lící kostí
  - mezi blízkým ala major ossis sphenoidalis a facies orbitalis je **fissura orbitalis inferior**, kudy prochází
    - n. zygomaticus, n. infraorbitalis (II. větev trigeminu)
    - a. infraorbitalis s v. ophthalmica inferior
  - začíná zde také **sulcus infraorbitalis**, který přechází v kanál a ústí jako foramen infraorbitale
- **facies nasalis** – plocha tvořící součást vnější stěny nosu
  - obsahuje útvary vzniklé přítomností sousední lakrimální kosti a také **hiatus maxillaris**, vedoucí do sinus maxillaris, která tvoří jednu z vedlejších nosních dutin



Levá maxilla (pohled zvenčí)



Levá maxilla (pohled zevnitř)

### Processus frontalis

Vpředu vystupující výběžek směrem kraniálním, kde se spojuje s čelní kostí, nosní a slzní kostí. Laterální plochou přitom hledí do nosní dutiny a mediálně obsahuje hrany pro připojení concha nasalis media a inferior.

### Processus zygomaticus

Podobný, trojboký a krátký výběžek, který se připojuje k os zygomaticum ve švu.

### Processus palatinus

Vodorovná ploténka odstupující mediálně od maxilly, se symetrickou částí druhé maxilly splývá ve švu **sutura palatina mediana**. Obsahuje též spina nasalis anterior, která se nachází ventrálně na maxille. Dorsální spina nasalis posterior je součástí os palatinum.

Přední část maxilly, nesoucí dentes incisivi je označována jako **premaxilla** (os incisivum) a je důležitá z hlediska ontogeneze, kdy byla tato část samostatná a později srostla s maxillou. Zanechává po sobě **canalis incisivus** vedoucí některé nervy s nosní dutiny na patro.

### Nejběžnější variace

Časté jsou rozštěpové vady, persistence srůstu premaxilly s maxillou v sutura incisiva, ústí canalis orbitalis v maxilárním sinu nebo variace uložení ústí v foramen infraorbitale.

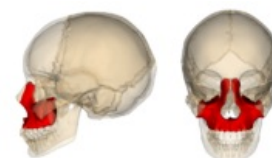
## Odkazy

### Související články

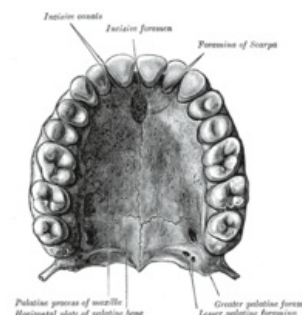
- Kostí splanchnocrania
- Vedlejší nosní dutiny

### Použitá literatura

- ČIHÁK, Radomír. *Anatomie I*. 2. vydání. Praha : Grada, 2001. 516 s. s. 163-166. ISBN 978-80-7169-970-5.



Uložení v lebce



Pohled na patro zezdola

