

# Malformace CNS

Malformace CNS zahrnují široké spektrum anomálií, které vznikají v průběhu ontogeneze mozku a míchy. Mají variabilní klinický obraz v závislosti na typu a rozsahu vady. Jsou častou příčinou nitroděložního úmrtí plodu a také častou příčinou úmrtí dětí během prvního roku života. Malformace mozku mohou být příčinou epilepsie a psychomotorické retardace. Dysgeneze mozkové kůry patří k nejčastějším příčinám epilepsie u dětí.<sup>[1][2]</sup>

Většina malformací CNS vzniká v důsledku narušení časného embryonálního vývoje centrální nervové soustavy (CNS), a to působením zevní či vnitřní noxy nebo geneticky podmíněnými faktory. Základem pro vývoj CNS je neurální ploténka (ploténka ztlustělého ektodermu), která se zakládá kolem 18. dne gestace a uzavírá se během 3. a 4. týdne za vzniku mozkových váčků a míchy. Komorový systém se formuje v 8. týdnu a *corpus callosum* v 10. týdnu. Dalšími důležitými ději jsou: buněčná proliferace (dělení nervových buněk), buněčná migrace, buněčná diferenciací a buněčná smrt.<sup>[3][2]</sup>

## Malformace CNS podle období vzniku

### Vady vzniklé v období dorzální indukce (3.–4. týden gestace)

- Anencefalie; encefalokéla; myeloschíza; spina bifida; malformace míchy; malformace mozečku.

### Vady vzniklé v období ventrální indukce (5.–6. týden gestace)

- Holoprosencefalie; méně těžké faciální dysmorfie.

### Poruchy neuronální a gliální proliferace (2.–5. měsíc gestace)

- Mikrocefalie; mikrolissencefalie, megalencefalie, hemimegalencefalie,...

### Neurokutánní syndromy

- Tuberózní skleróza; Hippel-Lindauova choroba; Sturge-Weberův syndrom

### Poruchy buněčné migrace a korové organizace

- Lissencefalie; heterotopie šedé hmoty; schizencefalie; polymikrogryrie; pachygyrie

### Skupina hydrocefalu

- Arnold-Chiariho malformace; Dandyova-Walkerova malformace

### Poškození mozku v procesu buněčné diferenciací (od 5. měsíce gestace) a myelinizace (od 7. měsíce gestace).<sup>[4][2]</sup>

## Poruchy dorzální indukce - dysrafie

Incidence těchto vad byla v ČR v letech 1994–2010 následující (incidence celkem, tedy narození i nenarození – prenatalně diagnostikovaní): anencefalie 2,75 na 10 000, encefalokéla 1,14 na 10 000, spina bifida 4,09 na 10 000 živě narozených.<sup>[5]</sup>

### Anencefalie

Anencefalie (*cranioschisis totalis*) je vrozené chybění mozku v důsledku neuzavření mozkového oddílu neurální trubice. Tato vada není slučitelná se životem. Často ji provází polyhydramnion. Díky pokroku prenatalní diagnostiky se tato vada u narozených téměř nevyskytuje.<sup>[6][7][5]</sup>

### Encefalokéla

Encefalokéla je prolaps mozkové tkáně do kraniálního rozštěpu, nejčastěji ve frontální nebo okcipitální krajině. Tkáň v kéli bývá poškozená. Pomocí sonografie, CT a MRI můžeme určit obsah kély. Tato malformace bývá často izolovaná, bez dalších sdružených anomálií.<sup>[7]</sup>

### Spina bifida

Spina bifida je vrozený rozštěp páteře. Postihuje nejčastěji bederní a křížovou oblast.<sup>[6]</sup>

### Spina bifida occulta

Spina bifida occulta je rozštěp jednoho či více obratlů, který nezasahuje míchu ani míšní obaly. Kůže nad defektem bývá více ochlupená a pigmentovaná. Obvykle se jedná o asymptomatický, náhodný nález,<sup>[6]</sup> který se vyskytuje asi v 10 % u jinak zdravých jedinců.<sup>[8]</sup> Pokud je vada spojena s míšní anomálií, lipomem, tethered cord syndromem

apod., může mít výrazné neurologické příznaky, obvykle paraparézu dolních končetin, někdy s poruchami mikce a defekace.<sup>[7]</sup>

## Spina bifida cystica

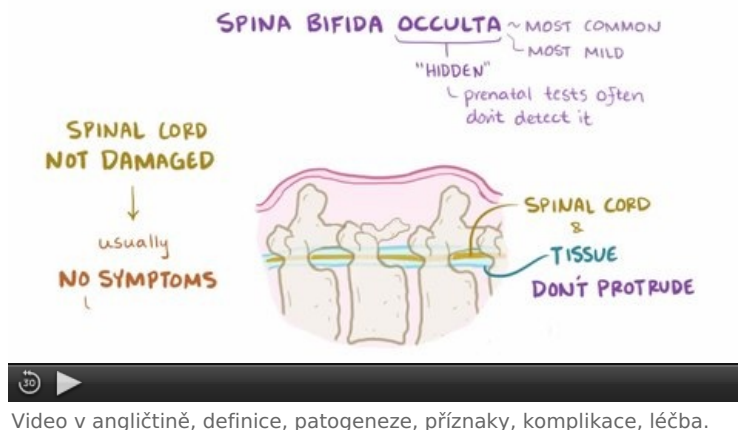
Spina bifida cystica je rozštěp páteře, při kterém defektem proniká do podkoží vak tvořený míšními obaly (meningokéla), popř. i míchou s míšními nervy (meningomyelokéla).<sup>[6]</sup>

### ■ Meningokéla

Herniace meningeálních obalů míchy do cysty, obvykle lokalizované v lumbosakrální oblasti. Při perforaci kély je dítě ohroženo meningitidou. Neurologický nález na dolních končetinách může být nevelký.<sup>[7]</sup>

### ■ Meningomyelokéla

Herniace meningeálních obalů, nervových kořenů a míchy do dorzálního rozštěpu. 80 % meningomyelokél nalezneme v thorakolumbální, lumbální a lumbosakrální oblasti. Meningomyelokéla se často sdružuje s Chiariho malformací II. typu (Arnold-Chiari). Bývá výrazný neurologický deficit – paraparéza, poruchy mikce a defekace.<sup>[7]</sup>

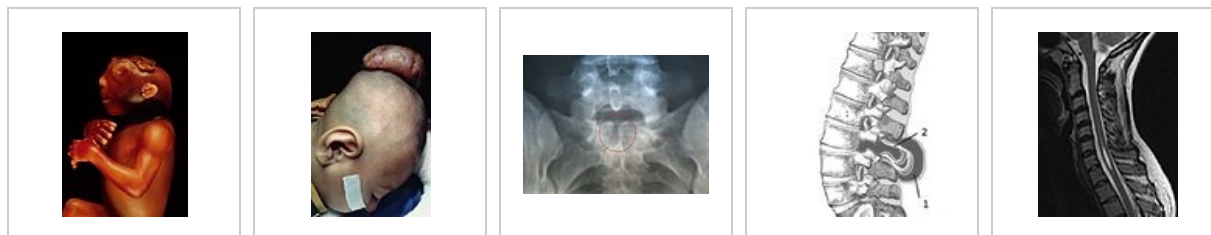


## Myeloschíza

Myeloschíza (*rhachischisis*) je rozštěp páteře s obnažením nervové tkáně, která není krytá kůží ani míšními obaly. Tato malformace je vždy sdružená se závažnými poruchami funkce míchy.<sup>[6]</sup>

## Samostatné malformace míchy

### Syringomyelie Hydromyelie



Plod s **anencefalií**.

Batole s **encefalokélou**.

Rentgenový snímek **spina bifida occulta** v oblasti S1.

Schéma **meningomyelokély**: 1 – vak vyplněný mozkomíšním mokem, 2 – mícha.

MRI zobrazující **syringomyelii** v oblasti C6-C7; T2-vážení.

## Poruchy ventrální indukce

### Holoprosencefalie Méně těžké faciální dysmorfie

## Poruchy neuronální a gliální proliferace

Pro tuto skupinu malformací je typické snížení nebo naopak zvýšení počtu buněčných elementů, které navíc mají abnormální vzhled (obří neurony, balónové buňky).<sup>[2]</sup>

### Mikrocefalie se zjednodušenou gyrifikací

- Vzniká důsledkem potlačení buněčné proliferace.
- Nález na mozku: těžká mikrencefalie, chudá gyrifikace, mělké rýhy, korová vrstva normálně silná nebo snížená (pravděpodobně v důsledku předčasného vyčerpání germinální matrix).
- Klinický obraz: mikrocefalie, abnormální neurologický obraz, obvykle refrakterní epilepsie od útlého věku.
- Autosomálně recesivní dědičnost.<sup>[2]</sup>

### Mikrolissencefalie

- Nález na mozku: nápadně malý mozek, chudá gyrifikace, agyrie či pachygyrie, zřetelně ztlustělý kortex.

- Klinický obraz: mikrocefalie, abnormální neurologický obraz, epilepsie.
- Většinou autosomálně recesivní dědičnost.<sup>[2]</sup>

## Hemimegalencefalie

- Vzniká důsledkem nadměrné buněčné proliferace. Nepřiměřeně roste celá hemisféra nebo pouze její část.
- Nález na mozku: Zvětšení části nebo celé hemisféry, korové dysplazie (pachygyrie, polymikrogyrie), abnormity bílé hmoty, heterotopie. Neurony mají atypický tvar.
- Klinický obraz: epilepsie, mentální retardace, někdy i hemiparéza a hemianopsie.
- Výskyt izolovaně nebo v rámci genetických (neurokutánních) syndromů (hypomelanosis Ito, neurokutánní melanóza, syndrom naevus sebaceus, Klippel-Trenaunay,...).<sup>[2]</sup>

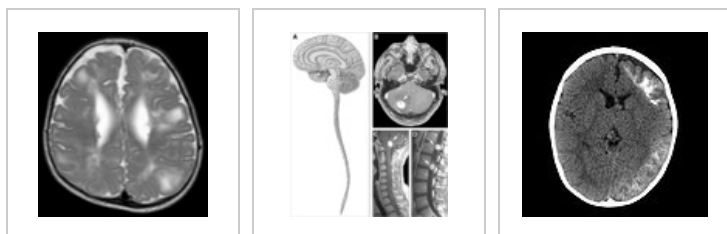## Ložisková korová dysplazie typu 2

- Patrně nejčastější anomálie prokazovaná u pacientů s refrakterní ložiskovou epilepsií.
- Nález na mozku: abnormní balonové buňky, narušená organizace korových vrstev, zmnožené astrocyty. Nejčastěji v pericentrální oblastech a frontálně.
- Výskyt izolovaně nebo u pacientů s tuberózní sklerózou.<sup>[2]</sup>

## Ložisková korová dysplazie typu 2 s neoplastickými změnami

# Neurokutánní syndromy

## Sturgeův-Weberův syndrom



MRI mozku zobrazující subkortikální a subependymální hamartomy u pacienta s **tuberózní sklerózou**; T2-vážení, axiální řez mozkem.

Typická distribuce hemangioblastomů CNS u pacienta s **Von Hippelovou-Lindauovou chorobou**.

CT mozku zobrazující subkortikální kalcifikace bílé hmoty u dítěte se **Sturgeovým-Weberovým syndromem**.

# Poruchy buněčné migrace a korové organizace

Během vývoje mozku migrují neurony z germinální matrix do kortexu a poté dochází k jejich prostorovému uspořádání a propojení („organizaci“). Tyto procesy mohou být narušené vlivy endogenními (dědičnými) i exogenními (intrauterinní infekce, toxiny, krvácení).<sup>[2]</sup>

## Lissencefalie

Lissencefalie neboli „hladký mozek“ je malformace, při které je gyrifikace úplně vyhlazená (agyrie) nebo pouze zhrubělá, s plochými a ztlustělými gyry (pachygyrie). Lissencefalii nezřídka provázejí i heterotopie, pasivní rozšíření komor a dysplazie corpus callosum. Klasická lissencefalie je spojena s mutacemi LIS1 genu (17p13.3), případně DCX genu (lokus Xq22.3). V klinickém obraze bývají poruchy vitálních funkcí, epileptické záchvaty (zejména infantilní spazmy) a psychomotorická retardace různého stupně.<sup>[2]</sup>

## Miller-Diekerův syndrom (MDS)

- Klinický obraz u novorozenců: nízká porodní hmotnost, problémy s krmením, časté respirační infekty.
- Neurologický obraz: abnormální svalový tonus (hypo- či hypertonus), psychomotorická retardace, rozvoj křečí v kojeneckém věku.
- Nález na mozku: agyrie, někdy jsou přítomny kalcifikace.
- Typický fenotyp: mikrocefalie, bitemporální zúžení lebky, vysoké čelo, epikanty, krátký nos s antevertovanými nazotrilami, tenký horní ret, dysplastické boltce, malá brada.
- Další související abnormality: polyhydramnion, sakrální sinus, srdeční vady, kloubní kontraktury, kryptorchismus u chlapců.
- Genetika: delece nebo mikrolece 17p13.3 chromozomu; Gen LIS1 – má regulační funkci v procesu neuronální migrace.<sup>[1]</sup>

## Izolovaná lissencefalie-sequence (ILS)

- Klinický obraz: křeče od útlého věku, opožďování psychomotorického vývoje.
- Nález na mozku: kombinace agyrie, pachygyrie.
- Genetický podklad: delece nebo mikrodelece 17p13.3 chromozomu; porucha genu LIS1, který má regulační funkci v procesu neuronální migrace.<sup>[1]</sup>

## X-vázaná lissencefalie

- Patří do syndromu X-SCLH/LIS (subkortikální laminární heterotopie/lissencefalie).
- Fenotyp u hemizygotních chlapců: lissencefalie, epileptické záchvaty.
- Fenotyp u heterozygotních dívek: subkortikální pruhovitá heterotypie („double cortex“), různě vyjádřená mentální retardace, epilepsie.
- Genetický podklad: delece Xq22.3-q23, nebo vzácněji balancovaná translokace X,2(q22,p21); porucha genu doublecortinu, který má regulační funkci v procesu neuronální diferenciaci a migrace.<sup>[1]</sup>

## Walkerův-Warburgův syndrom (WWS)

- Klinický obraz: kongenitální muskulární dystrofie (s elevací CK a myogenním nálezem na EMG), oční abnormality (retinální dysplasie, mikroftalmie, kolobomy, katarakty, glaukom), rozštěpy patra a rtu, malý penis, kryptorchismus, závažná psychomotorická retardace.
- Nález na mozku: „cobblestone“ lissencefalie (lissencefalie vzhledu kočičích hlav či dlažebních kostek); absence jakékoli organizace korové vrstvy; hydrocefalus.
- Genetický podklad: mutace 9q34.1 chromozomu.<sup>[1][2]</sup>

## Heterotopie šedé hmoty

Heterotopie šedé hmoty je definována přítomností shluků normálních neuronů v neobvyklé lokalizaci v důsledku poruchy migrace neuronů z germinální matrix do kortexu. Může být fokální (typicky subkortikální či subependymální = periventrikulární) nebo difúzní (typicky leptomeningeální či periventrikulární). Heterotopie se velice často vyskytuje spolu s dalšími anomáliemi, jako je Arnoldova-Chiariho malformace, dysgeneze corpus callosum, polymikrogyrie, schizencefalie. Ložiskové heterotopie nejsou vzácným nálezem u dětí s některými vrozenými poruchami metabolismu, které negativně ovlivňují vývoj mozku již intrauterinně (např. neketotická hyperglycinémie, glutarová acidémie, Zellwegerův syndrom, neonatální adrenoleukodystrofie).<sup>[1][2]</sup>

## Bilaterální periventrikulární nodulární heterotopie

- X-vázané onemocnění, u chlapců vzácné.
- Nález na mozku: nodulární heterotopie šedé hmoty lemující postranní mozkové komory a prominující do jejich lumen.
- Klinický obraz (ženy): epileptické záchvaty, většinou bez neurologického deficitu.
- Klinický obraz (hemizygotní chlapci): kombinace s dalšími anomáliemi, jako je hypogeneze mozečku, syndrom krátkého střeva, syndaktylie, frontonazální dysplázie, kongenitální nefróza, poruchy hemostázy či vývoje cévního systému.<sup>[2]</sup>
- Další související abnormality: perzistující ductus arteriosus, koagulopatie, skeletární dysplasie.
- Genetický podklad: mutace Xq28; porucha genu FLN1, kódujícího protein filamin 1, který je důležitý při regulaci migrace neuronů.<sup>[1]</sup>

## Polymikrogyrie

Polymikrogyrický kortex má abnormní uspořádání a stratifikaci buněčných vrstev, ale není zbytnělý. Gyry jsou drobné, jakoby „spečené“, s mělkými rýhami. Obraz polymikrogyrie může na MRI připomínat pachygyrii. Polymikrogyrický kortex má normální šířku, jeho hranice vůči bílé hmotě je nerovná, jsou patrné anormální gyry, v přilehlé bílé hmotě okrsky gliózy a nad dysplazií rozšířené subarachnoidální prostory. Nejčastěji bývá lokalizována v perisylvických a pericentrálních oblastech. Může se vyskytovat ložiskově nebo difúzně (bilaterálně). **Bilaterální polymikrogyrie** je sporadická vada, výjimečně AR dědičná. Její příčinou může být i intrauterinní CMV infekce. Dále může být součástí syndromu bilaterální perisylvické dysplazie. **Fokální polymikrogyrie** je velmi častou příčinou hemiparetické DMO.<sup>[2]</sup>

Mikrogyrie je malformace mozku, při které jsou závitky zmenšené a obvykle nadpočetné. Může postihovat různě rozsáhlé oblasti – od jednoho závitku (typicky *gyrus temporalis superior* u Downova syndromu) až po celou hemisféru (například u Arnold-Chiariho malformace). Vzniká poškozením nezralé kůry v průběhu buněčné migrace (infekcí, ischemií atd.)<sup>[4]</sup>

## Schizencefalie

Schizencefalie je defekt/rozštěp mozkové tkáně vyplněný likvorem, lemovaný šedou hmotou a šířící se od lumen postranní komory ke konvexitě hemisféry (ependymálního povrchu mozku přes bílou hmotu k měkké pleně), často lemovaný polymikrogyrickým kortexem. Tyto defekty mohou být pouze štěrbinovité (uzavřené) nebo masivní, široce zející. Vznikají defektem určitého úseku zárodečné vrstvy nebo ohraničenou destrukcí nezralé hemisféry. Příčinou mohou být zevní vlivy, například medikace matky, toxiny či cévní příčiny. Závažnost postižení je úměrná velikosti tkáňového defektu.<sup>[1][4][3][2]</sup>

## Pachygyrie

Pachygyrie (ř. *pachys* tlustý, ř. *gyros* závit) je charakterizovaná zmenšenými hemisférami s nepravidelnými hrubými závitky.

U Zellwegerova syndromu jsou na mozku oblasti mikropolygyrie a pachygyrie, součástí vady je jaterní fibróza a cystóza ledvin.<sup>[1]</sup>

## Skupina hydrocefalu

### Dandy-Walkerův syndrom

 *Podrobnější informace naleznete na stránce Dandyova-Walkerova malformace.*

Klasická Dandy-Walkerova malformace je definována jako aplasie vermis cerebella s cystou v zadní jámě lební, která komunikuje se IV. mozkovou komorou. Zadní jáma lební je velmi prostorná. Častější než "pravý" Dandy-Walker jsou jeho varianty, kdy nacházíme spíše hypoplasii vermis cerebella než úplnou aplasii. 90 % dětí má hydrocephalus.<sup>[7]</sup>

### Arnoldova-Chiariho malformace

 *Podrobnější informace naleznete na stránce Chiariho malformace.*

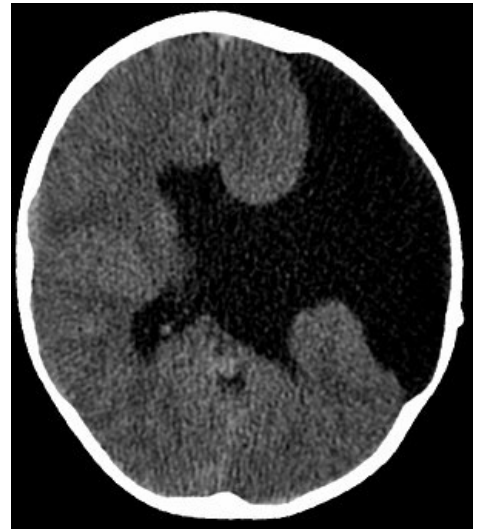
Chiariho malformace je heterogenní skupina čtyř kongenitálních anomálií cerebella a mozkového kmene.

1. **Chiariho malformace I. typu** se skládá z herniace cerebellární tonzily skrze foramen magnum do prostoru horního cervikálního míšního kanálu. 50–70 % pacientů má syringomyelii. Malformace je často dlouho asymptomatická, mezi klinické příznaky patří bolesti hlavy v okcipitální oblasti, bolesti krku, senzorické poruchy na horních končetinách, vertikální nystagmus, skoliosa a manifestní myelopathie. Diagnosa bývá stanovena nejčastěji u dětí starších 2 let, zobrazovací metodou volby je MRI. Chirurgické řešení přináší dobré výsledky, o jeho indikaci rozhoduje zpravidla klinická symptomatologie.

2. **Chiari II (Arnold-Chiariho malformace)** je charakterizována herniací vermis cerebella a mozkového kmene skrze foramen magnum doprovázené "zauzlením" cervikomedullární junkce. Tato forma se objevuje u pacientů s meningomyelocele, v 90 % zjišťujeme hydrocephalus. Diagnostika je provedena v dětském věku. U dětí starších 2 let zahrnuje symptomatologie apnoe (centrální nebo obstrukční), aspiraci, stridor, nystagmus, kvadraparézu. Děti umírají spíše v důsledku respiračního selhání než z důvodu intrakraniální hypertenze. Léčbou je chirurgický výkon, ale prognosa zdaleka není tak příznivá jako u typu I.

3. **Chiari III** představuje encephalocle v oblasti zadní jámy lební s evaginací cerebella, spodní části mozkového kmene a IV. komory.

4. **Chiari IV** představuje cerebellární hypoplasii.<sup>[7]</sup>

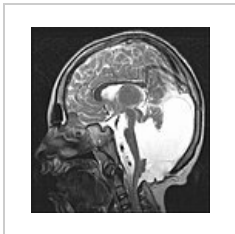


CT mozku 6letého dítěte se schizencefalií otevřeného typu (axiální řez).

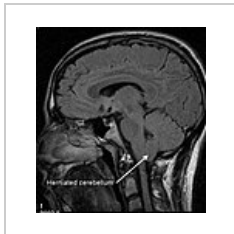
### Arachnoidální cysty

Arachnoidální cysty jsou kolekcí MMM, jež se vyvíjí uvnitř arachnoidální membrány v důsledku jejího rozštěpení nebo duplikace. Pravé arachnoidální cysty jsou kongenitální, sekundárně však mohou vzniknout po infekci nebo v důsledku intrakraniálního poranění. Arachnoidální cysty mohou v průběhu času zvětšovat svou velikost, což vysvětluje pozdní manifestaci kongenitálních cyst, popsána je ale i jejich spontánní regrese. Symptomatologie arachnoidálních cyst je nejčastěji v souvislosti s rozvojem hydrocefalu nebo intrakraniální hypertenze, supraselární umístění cyst může vyvolat endokrinní poruchy. Arachnoidální cysty jsou často objeveny v rámci vyšetření dětí s bolestmi hlavy, křečemi, makrocefalií nebo ADHD. Průkaz cyst je nejlepší prostřednictvím MRI s gadoliniem. Cysty, které způsobují útlak tkání (mass effect) nebo hydrocephalus, musí být neurochirurgicky odstraněny.<sup>[7]</sup>





MRI mozku zobrazující dysplazii pontu a cerebella u dítěte s variantou **Dandyova-Walkerova syndromu**; T2-vážení.



MRI mozku zobrazující herniaci cerebellárních tonzil do foramen magnum u pacienta s **Arnoldovo-Chiariho malformací** prvního typu.

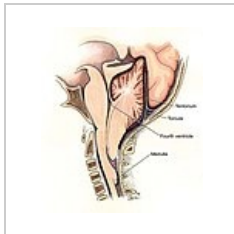
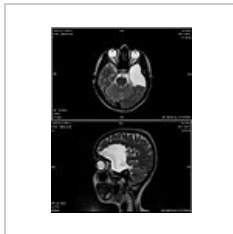


Schéma **Arnoldovy-Chiariho malformace** druhého typu.



MRI mozku zobrazující frontotemporální **arachnoidální cystu**.

## Diagnostika

- MRI – nejpreciznější zobrazovací metoda.
- CT, sonografie – odliší pouze hrubé morfologické změny, má pouze orientační význam.
- EEG – k určení tíže morfologického nálezu.
- SPECT (single photon emission computed tomography), magnetická protonová spektroskopie (1H-MRS), pozitronová emisní tomografie (PET) – odráží metabolické změny v dysplastické kůře.
- Genetické vyšetření.
- Histologie a histochemie.<sup>[1]</sup>

## Odkazy

### Související články

- Hydrocefalus (neonatologie)
- Vrozené vývojové vady

### Reference

1. PAULAS, L. *Diagnostika mozkových dysplazií* [online]. Mladá fronta - Lékařské listy, ©2001. [cit. 2013-11-04]. <<https://web.archive.org/web/20160331222721/http://zdravi.e15.cz/clanek/priloha-lekarske-listy/diagnostika-mozkovych-dysplazii-137982>>.
2. HADAČ, J. Korové dysgeneze a epilepsie. *Neurologie pro praxi* [online]. 2003, roč. -, vol. 4, s. 182-187, dostupné také z <<http://www.neurologiepropraxi.cz/pdfs/neu/2003/04/05.pdf>>.
3. [https://www.ninds.nih.gov/disorders/cephalic\\_disorders/detail\\_cephalic\\_disorders.htm](https://www.ninds.nih.gov/disorders/cephalic_disorders/detail_cephalic_disorders.htm)
4. DVOŘÁK, K. *Patologie mozku novorozenců* [online]. [cit. 2013-11-04]. <[https://atlases.muni.cz/atlases/stud/atl\\_cz/main+cnspatol+novoroneu.html](https://atlases.muni.cz/atlases/stud/atl_cz/main+cnspatol+novoroneu.html)>.
5. <http://www.uzis.cz/publikace/vrozene-vady-narozenych-roce-2010>
6. HOTÁRKOVÁ, S. *Poruchy vývoje jednotlivých orgánových systémů* [online]. [cit. 2013-11-04]. <[https://atlases.muni.cz/atlases/feto/atl\\_cz/main+fetopatologie+vvvorgsyst.html#vvvcnshot+vvvmozkuhot](https://atlases.muni.cz/atlases/feto/atl_cz/main+fetopatologie+vvvorgsyst.html#vvvcnshot+vvvmozkuhot)>.
7. MUDr. HAVRÁNEK, Jiří: Malformace CNS
8. SADLER, Thomas, W a M.D SINHA. *Langmanova lékařská embryologie*. 1. české vydání. Praha : Grada, 2011. 414 s. s. 336-338. ISBN 978-80-247-2640-3.



### Článek neobsahuje vše, co by měl.

Můžete se přidat k jeho autorům ([https://www.wikiskripta.eu/index.php?title=Malformace\\_CNS&action=history](https://www.wikiskripta.eu/index.php?title=Malformace_CNS&action=history)) a jej.

O vhodných změnách se lze poradit v diskusi.