

# Ménièreova choroba

**Ménièreova choroba** je onemocnění **vnitřního ucha** vznikající na podkladě **dysfunkce endolymfatického saku**. Ženy i muži jsou postiženi stejně často. Onemocnění se vyskytuje především u pacientů ve věku 30–60 let.

## Patogeneze

*Saccus endolymphaticus* zajišťuje resorpci endolymfy. Jeho dysfunkce má za následek hromadění endolymfy a rozpínání labyrintu, což vede k jeho ruptuře. Endolymfa je bohatá na draslík, a proto difunduje do perilymfatické tekutiny na draslík chudé. To vede k depolarizaci neuronu *n. vestibulocochlearis*.

## Klinické příznaky

Mezi hlavní příznaky Ménièreovy choroby patří:

- **Paroxysmální** 🚩 **vertigo** – jde o záchvaty rotačního vertiga, často jim předchází aura.
- 🚩 **Tinnitus** – typicky jednostranný.
- 🚩 **Hypakuze** – typicky jednostranná percepční.

Dále jsou časté pocity tlaku v uchu, 🚩 nauzea a 🚩 zvracení.

## Diagnostika

Diagnózu Ménièreovy choroby lze stanovit na základě:

- **anamnézy** (dva a více proběhlých záchvatů vertiga);
- **audiometrie** (prokazujeme posun sluchového prahu o více jak 10 dB při dvou různých frekvencích);
- **vyločení** jiných patologických stavů, které by mohly vést k podobné klinické manifestaci (mezi indikované metody může patřit např. CT, MRI, lumbální punkce, angiografie...).

## Léčba

Kauzální léčba Ménièreovy choroby **není známa**. Využívají se:

- speciální **dietní opatření** – omezení soli, omezit příjem kofeinu, alkoholu;
- **diuretika**;
- **betahistin**.

V případě neúspěchu konzervativní terapie lze zasáhnout **chirurgicky** (na saccus endolymphaticus).

## Odkazy

### Související články

- Menierova choroba/PGS/diagnostika

### Zdroj

- BENEŠ, Jiří. *Studijní materiály* [online]. ©2007. [cit. 2009]. <[http://jirben2.chytrak.cz/materialy/orl\\_jb.doc](http://jirben2.chytrak.cz/materialy/orl_jb.doc)>.

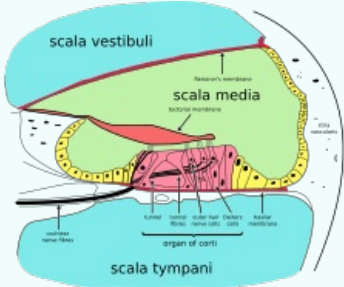
### Použitá literatura

- KLOZAR, Jan, et al. *Speciální otorinolaryngologie*. 1. vydání. Praha : Galén, 2005. 224 s. ISBN 80-7262-346-X.
- MLČOCH, Zbyněk. *Menierova nemoc, Menierův syndrom – příznaky, projevy, léčba, diagnostika*,

### Ménièreova nemoc

Ménière's disease

morbus Ménière



**Příčný průřez kochleou:** *scala media* je vyplněna endolymfou, *scala vestibuli* a *scala tympani* jsou vyplněny perilymfou

**Klasifikace a odkazy**

<b>MKN</b>	H81.0 ( <a href="https://mkn10.uzis.cz/prohlizec/H81.0">https://mkn10.uzis.cz/prohlizec/H81.0</a> )
<b>MeSH ID</b>	D008575 ( <a href="https://www.medvik.cz/bmc/link.do?id=D008575">https://www.medvik.cz/bmc/link.do?id=D008575</a> )
<b>OMIM</b>	156000 ( <a href="https://omim.org/entry/156000">https://omim.org/entry/156000</a> )
<b>MedlinePlus</b>	000702 ( <a href="https://medlineplus.gov/ency/article/000702.htm">https://medlineplus.gov/ency/article/000702.htm</a> )
<b>Medscape</b>	1159069 ( <a href="https://emedicine.medscape.com/article/1159069-overview">https://emedicine.medscape.com/article/1159069-overview</a> )

vyšetření [online]. ©c2003-2010. [cit. 2017-10-12].

<<http://www.zbynekmlcoch.cz/informace/medicina/nemoci-lecba/menierova-nemoc-menieruv-syndrom-priznaky-projevy-lecba-diagnostika-vysetreni>>.

- Vertigo Academy. *Endolymfatický hydrops : Ménièreova choroba a Ménièreův syndrom* [online]. [cit. 2010-05-20]. <<http://www.vertigoacademy.cz/zavrat/priciny>>.