

Koarktace aorty

Koarktace aorty je vrozené zúžení aorty. Nejčastěji je lokalizované distálně od odstupu levé *a. subclavia* v blízkosti *ductus arteriosus*. Toto zúžení vede k **poklesu tlaku za obstrukcí a k vzestupu tlaku před ní**. U malých kojenců tlakový gradient může maskovat selhávání levé komory, přetrvávající průchodnost *ductus arteriosus* a u starších vývin kolaterálního řečiště.

Dělení

Podle lokalizace ke vztahu k *ductus arteriosus*

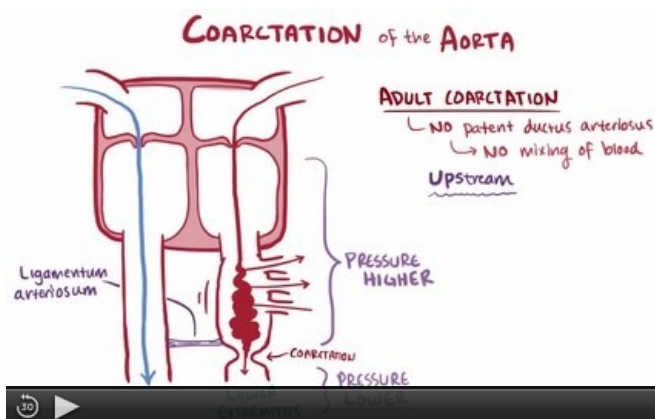
- Preduktální,
- juxtaduktální,
- postduktální.

Podle hemodynamického obrazu

- S otevřeným *ductus arteriosus*,
- S uzavřeným *ductus arteriosus*.

Klinické příznaky

Základním příznakem je nepřítomnost femorální pulzace. Těžká koarktace se projeví v časném kojeneckém věku jako **nehmatná femorální pulzace**, anurie, metabolická acidóza. Méně závažné vady někdy odhalíme až ve školním věku, a to díky šelestu, který je slyšet na zádech mezi lopatkami, nebo ještě později s nálezem hypertenze a aterosklerotických změn v okolí.



Video v angličtině, definice, patogeneze, příznaky, komplikace, léčba.

Diagnostika

V anamnéze pátráme po dalších vrozených srdečních vadách (VSV) a arteriální hypertenzi (zejména u dětí a mladších nemocných). Při fyzikálním vyšetření by měl být tlak i pulz vyšetřen na obou horních i dolních končetinách.

Základní diagnostickou metodou je dnes **echokardiografie**, která se dá použít i prenatálně. Z neinvazivních vyšetření jsou klíčové EKG, které může být normální nebo ukáže známky hypertrofie a zatížení levé komory. CT angiografie či MRI pro zobrazení anatomie před intervenčním nebo chirurgickým řešením. Invazivní katetizační vyšetření je důležité tam, kde je třeba doplnit koronární angiografii či upřesnit význam asociovaných VSV. ^[1]

Léčba

Operace koarktace je indikována ve všech případech. Plánovaně se indikuje v batolecím či předškolním věku. Kritickou vadu operujeme ihned. Funkční výsledek operace bývá výborný. Existuje riziko rekoarktace, kterou lze odstranit balónkovou angioplastikou.

Koarktace aorty

Indentation (Coarctation) Aorta

Coarctation of the Aorta

Schéma koarktace aorty

Popis zúžení aorty

Diagnostika ECHO, MRI

Klasifikace a odkazy

MKN Q25.1 (<https://mkn10.uzis.cz/prohlizec/Q25.1>)

Medscape 150369 (<https://emedicine.medscape.com/article/150369-overview>)

MeSH ID D001017 (<https://www.medvik.cz/bmc/link.do?id=D001017>)

MedlinePlus 000191 (<https://medlineplus.gov/ency/article/000191.htm>)

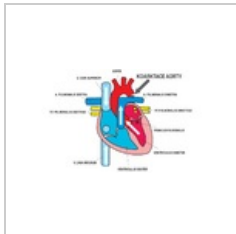
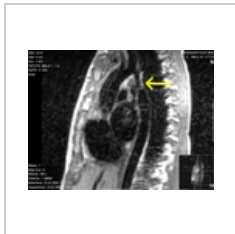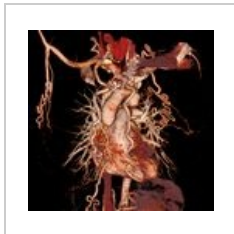


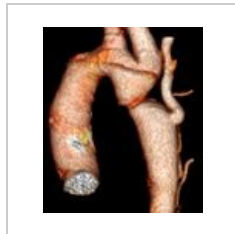
Schéma koarktace aorty



MRI koarktace aorty



CT 3D rekonstrukce koarktace aorty – kolaterální řečiště



CT 3D rekonstrukce koarktace aorty – detail

Odkazy

Související články

- Vrozené srdeční vady
- Získané srdeční vady

Externí odkazy

- Koarktace aorty - Šelest - Audio nahrávky (TECHmed) (<https://www.techmed.sk/kontinualny-selest/>)

Zdroj

- BENEŠ, Jiří. *Studijní materiály* [online]. ©2007. [cit. 2009]. <<http://www.jirben.wz.cz/>>.

Použitá literatura

- POVÝŠIL, Ctibor a Ivo ŠTEINER, et al. *Speciální patologie*. 2. vydání. Praha : Galén : Karolinum, 2007. 430 s. ISBN 978-80-246-1442-7.

Reference

1. ČEŠKA, Richard a Tomáš ŠTULC, et al. *Interna*. 2. vydání. TRITON, 2022. 870 s. ISBN 978-80-7387-885-6.