

Kožní névy

Pigmentové névy jsou *nezhoubné kožní útvary* různé velikosti vzniklé místním nahromaděním melanocytů, které se projevují odchylkou od normální barvy kůže.

Melanocyty jsou v kůži za normálních okolností uspořádány jednotlivě a od sebe vzdálené. Rozdíly v pigmentaci kůže jsou dány především aktivitou melanocytů, nikoli jejich distribucí. U pigmentového névu dochází ke shluku zmnožených melanocytů do tzv. **hnízda**.

Klinicky se pigmentové névy projevují jako skvrny či uzlíky světle hnědé až hnědočerné barvy.

Dělení

Vrozené pigmentové névy

Tyto vývojové anomálie kůže jsou zakládány již během vývoje plodu tj. před narozením = tzv. **mateřská znaménka**. Vrozené pigmentové névy pravděpodobně vznikají v důsledku narušené migrace prekursorů melanocytů v neurální liště. Svou podstatou jsou tyto névy hamartomy. Vyskytují se až u 2 % novorozenců, ve výjimečných případech i ve formě tzv. obrovských kongenitálních melanocytárních névů. Mívají hnědou či černou barvu, mohou být ploché nebo vystouplé a často jsou přítomny terminální vlasy. Jsou potenciálně maligní – riziko malignity stoupá s velikostí a počtem névů. Dermatologické sledování je vhodné u pigmentových névů větších než 0,5 cm. S růstem dítěte mohou névy měnit svůj vzhled – při změně barvy či tvaru je vhodné vyšetření k vyloučení melanomu. Profylaktické odstranění léze nezaručuje ochranu před rozvojem melanomu, proto je dermatologické sledování vhodné i po odstranění vrozeného melanocytárního névu. Vrozené névy mohou být asociovány s řadou jiných poruch, jako je např. neurofibromatóza nebo leptomeningeální proliferace melanocytů vedoucí k hydrocefalu a dalším defektům CNS (neurokutánní melanóza).^{[1][2]}

Získané pigmentové névy

Zatímco vrozené névy jsou obvykle ojedinělé, získané névy jsou většinou mnohočetné, od několika desítek až po stovky útvarů. Získané névy se objevují až v dalším průběhu života, nejčastěji v období od útlého dětství do puberty, resp. do 20 let věku.

Vrozené névy mívají velikost od 1–2 cm až po rozsáhlé mnohacentimetrové plochy. Velikost získaných névů obvykle nedosahuje 2 cm.

Běžné pigmentové névy

Jedná se o nejčastější pigmentované kožní útvary. Barva je hnědá, v nejrůznějších odstínech. Důležitou známkou je homogenní, stejnorodé zbarvení. Ohraničení je ostré, okraje pravidelné. Névus může být jak v úrovni okolní kůže, tak vyvýšený, příp. až do bradavičnatého vzhledu.

U běžných névů se doporučuje odstranění v místech, kde jsou mechanicky drážděny – ramínka podprsenky, plosky, kštiny, obuv...

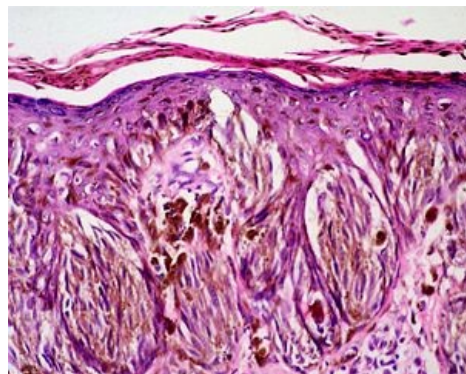
Atypické pigmentové névy (dysplastické névy)

Tyto útvary jsou nepravidelně probarvené, okraje nepravidelné, občasné tyto névy mohou svědit. Riziko maligního zvratu je vyšší, a proto by měly být excidovány. Zvláštním typem je tzv. **halo névus** – jde o pigmentovaný útvar obklopený depigmentovaným lemem. V dospělosti by měl být tento centrální útvar odstraněn, protože nelze vyloučit, že ztráta přirozené pigmentace kůže v okolí je již příznakem imunitní reakce na závažné patologické změny v névu.

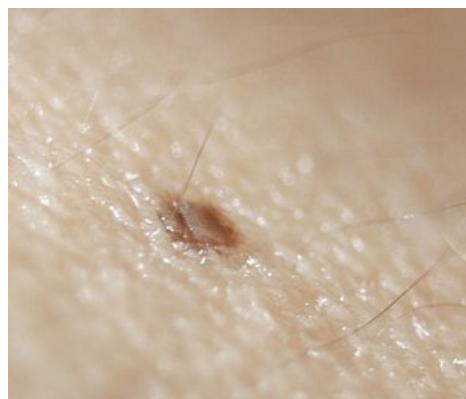Dříve byl velice rozšířený názor, že se pigmentové projevy na kůži nesmějí chirurgicky odstraňovat. Důvodem byla mylná představa, že se mají znaménka nechat v klidu, aby z nich nevzniklo závažné onemocnění. Jde o předsudek vzniklý v minulosti pravděpodobně na základě nedobrych léčebných výsledků po excizi melanomu. Jelikož se tehdy nemocným neříkala úplná diagnóza, často se usoudilo, že pacient zemřel právě proto, že si nechal odstranit znaménko. Je až s podivem, jak tento ničím nepodložený omyl dosud přetrvává.

Odkazy

Související články



Pigmentový névus – histologie



Pigmentový névus

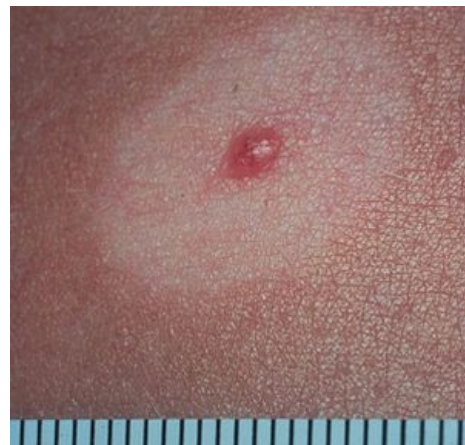- Melanom

Zdroj

- JANEČEK, Vladimír: *Kožní névus*.

Reference

1. MCLAUGHLIN, M R, et al. *Newborn Skin: Part II. Birthmarks* [online]. American Family Physician, ©2008. [cit. 2012-09-04]. <<https://www.aafp.org/afp/2008/0101/p56.html>>.
2. SALAVEC, M, J ČELAKOVSKÁ a M ŠIMKOVÁ. DYSPLASTICKÝ NÉVUS, SYNDROM DYSPLASTICKÝCH NÉVŮ A DALŠÍ MELANOCYTÁRNÍ PIGMENTOVÉ NÉVY. *Dermatologie pro praxi* [online]. 2008, roč. -, vol. -, s. 137-138, dostupné také z <<http://www.dermatologiepropraxi.cz/pdfs/der/2008/03/06.pdf>>.



Halo névus



Článek neobsahuje vše, co by měl.

Můžete se přidat k jeho autorům (https://www.wikiskripta.eu/index.php?title=Ko%C5%BEn%C3%AD_n%C3%A9vy&action=history) a jej.

O vhodných změnách se lze poradit v diskusi.