

# Kehrův příznak



**Bolest a hypestézie v levém rameni** (nejčastěji nad levou lopatkou) způsobená **drážděním nervus phrenicus krví v podbráničním prostoru**. Nejčastěji bývá pozorován při **ruptuře sleziny**, vzácněji může být vyvolán také rupturou vejcovodu při tubární graviditě.

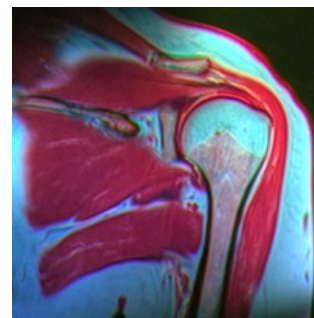
## Odkazy

### Související články

- Krvácení
- Slezina

### Použitá literatura

- HOCH, Jiří a Jan LEFFLER, et al. *Speciální chirurgie : učebnice pro lékařské fakulty*. 2. vydání. Praha : Maxdorf, 2003. ISBN 80-85912-06-6.



*Rameno na průřezu*