

# Kategorie:Zubní lékařství

## Subcategories

This category has the following 12 subcategories, out of 12 total.

### E

- ▶ Endodoncie (28 P, 3 F)

### K

- ▶ Konzervační zubní lékařství (5 P)

### O

- ▶ Ortodoncie (2 P)
- ▶ Orální mikrobiologie (2 P)
- ▶ Orální patologie (44 P)

### P

- ▶ Pedostomatologie (12 P)
- ▶ Preklinické zubní lékařství (117 P, 54 F)
- ▶ Preventivní zubní lékařství (15 P)
- ▶ Protetické zubní lékařství (38 P)

### S

- ▶ Slovník stomatologie (138 P)
- ▶ Stomatologická chirurgie (1 C, 2 P)
- ▶ Stomatologická schémata (38 F)

## Pages in category "Zubní lékařství"

The following 200 pages are in this category, out of 358 total.

(previous page) (next page)

### 3

- 3D technologie ve stomatologii

### A

- Abraze (stomatologie)
- Adenoameloblastom
- Adhezivní můstek
- Adhezivní systémy
- Aftózní stomatitida
- Agresivní parodontitida
- Air-abraze
- Alveolitis purulenta
- Alveolární výběžek
- Amalgamátor
- Amalgám
- Ameloblastický fibrom
- Ameloblastom
- Amelogenesis imperfecta
- Americký způsob značení zubů
- Anatomie parodontu
- Anestetika (zubní lékařství)
- Anestezie na foramen incisivum
- Anestezie na foramen infraorbitale
- Anestezie na foramen mentale
- Anestezie na foramen palatinum majus
- Anestezie na tuber maxillae
- Anodoncie

- Apexifikace
- Apikální
- Aplazie
- Aproximální
- Artikulační nástroje
- Atraumatic Restorative Treatment
- Atrice
- Atypické rozštěpy obličeje

## B

- Binderův syndrom
- Biologický faktor zubu
- Biomateriály ve stomatologii
- Bite wing
- Blochův-Sulzbergův syndrom
- Bolest v orofaciální oblasti
- Bruxismus
- Břokův syndrom
- Bělení zubů

## C

- Candidosis
- Celková zubní náhrada
- Celokeramická náhrada
- Celoplášťová korunka
- Celoplášťová litá korunka
- Cementom
- Cementum
- Chemicko-parazitární teorie
- Chemické a fyzikální vlastnosti dentinu
- Chemo-mechanická preparace
- Cherubismus
- Chirurgické instrumentárium (zubní lékařství)
- Chirurgie v zubním lékařství
- Christensenův fenomén
- Clementschitschova projekce
- CPITN
- Crouzonův syndrom

## D

- Defekty chrupu
- DeLangeové syndrom
- Dens pendens
- Dentes concreti
- Dentes confusi
- Dentes geminati
- Dentes molares
- Dentes premolares
- Dentinogenesis imperfecta
- Dentinoplastický účinek
- Dentinové tubuly
- Dentinum
- Dentitio difficilis
- Dentomukózní přenos žvýkacího tlaku
- Dentální fotografie
- Dentální kovy a jejich slitiny
- Dentální přenos žvýkacího tlaku
- Dezinfekce (hygiena)
- Dezinfekce (zubní lékařství)
- Dezinfekce a sterilizace
- Diastema
- Dolní premoláry
- Dolní stálé řezáky
- Dolní stálý špičák
- Dolní čelist
- Druhy ran
- Druhy skusu
- Druhy stehů v chirurgii
- Druhá dolní stolička
- Druhá horní stolička
- Druhý dolní premolár
- Druhý horní premolár

- Druhy normní premolár
- Dutina ústní
- Dvoudobý dvoufázový otisk

## E

- Eamesův test
- Ektodermální dysplázie
- Elastomery
- Elektrický zubní kartáček
- Elektrochemická koroze kovů v ústní dutině
- Enamelum
- Endodoncie
- Endodontické ošetření
- Epidermolysis bullosa congenita
- Epulidy
- Eroze
- Eroze (stomatologie)
- Erytroplakie
- Estetická faseta
- Evidence Based Dentistry
- Extrakce zubu
- Extrakční kleště
- Extrakční páky

## F

- Fibrózní hyperplázie gingivy
- Fixní můstek
- Fluoridy
- Fluoróza
- Fluoróza skloviny
- Foetor ex ore
- Fokální infekce odontogenního původu
- Folikulární cysta maxilly a mandibuly - kazuistika
- Formovací hmoty

## G

- Gangréna pulpy
- Gingiva
- Gingivitidy v dětském věku
- Gingivitis
- Gingivo-parodontální postižení u geneticky podmíněných syndromů
- Gingivo-parodontální projevy u celkových onemocnění
- Gingivo-parodontální projevy u virových onemocnění
- Gingivostomatitis herpetica
- Glandula sublingualis
- Goldenharův syndrom
- Grauhanův syndrom

## H

- Haderupovo značení zubů
- Hennebertův syndrom
- Herpangína
- Heterotopie
- Historie přímých zubních výplní
- Horní postranní stálý řezák
- Horní premoláry
- Horní stálý špičák
- Horní střední stálý řezák
- Hybridní náhrada
- Hydrofilie
- Hydrofobie
- Hydrokoloidní otiskovací hmoty
- Hydroxid vápenatý
- Hygiena a prevence v zubním lékařství
- Hygiena v zubní ordinaci
- Hypercementóza
- Hyperodoncie
- Hypodoncie

## I

- Identifikace podle chrupu
- Incizální
- Infraokluze
- Inlaye, onlaye
- Intoxikace lokálními anestetiky

## J

- Jednodobý dvoufázový otisk
- Jednodobý monofázový otisk

## K

- Kalcifikace zubní dřevě
- Kaz cementu
- Kaz dentinu
- Kaz skloviny
- Keramické materiály v protetice
- Klasifikace kazivých dutin
- Klasifikace parodontopatií
- Kofferdam
- Kofferdam/použití
- Kolemčelistní záněty
- Komplikace endodontického ošetření
- Komplikace při extrakci zubu
- Kompomer
- Kompozit
- Kontuze zubu u dětí
- Koronární
- Korunková náhrada
- Kostní fluoróza
- Kotevní korunka
- Kovokeramická náhrada
- Kořenová nástavba
- Kyselina trihydrogenfosforečná

## L

- Laser ve stomatologii
- Lateropulze
- Laterální kondenzace
- Leukoplakie
- Lidokain
- Lokální a svodná anestezie (zubní lékařství)
- Léčba čelistních zlomenin

## M

- Makrodoncie
- Mandibulární anestézie
- Materiály pro ošetření kořenového kanálku
- Materiály s tvarovou pamětí
- Metoda centrálního čepu
- Mezičelistní vztahy
- Mikrodoncie
- Mnemotechnická pomůcka prořezávání zubů
- Modelové a modelovací hmoty
- Morfologie zubů
- Mukózní přenos žvýkacího tlaku

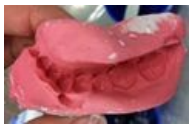## N

- Nekróza pulpy
- Nemoci slinných žláz
- Neuralgie trigeminu
- Nádory slinných žláz

(previous page) (next page)

## Media in category "Zubní lékařství"

The following 94 files are in this category, out of 94 total.



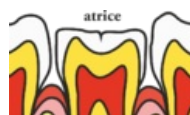Alginatový otisk.j...  
640 × 412; 34 KB



Amalgámová pist...  
1,967 × 2,625; 379 KB



Amalgámová pist...  
1,371 × 3,050; 354 KB



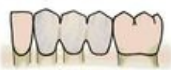Atrice.png  
851 × 499; 86 KB



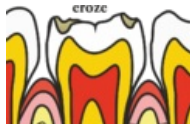
Cpátka detail.jpg  
1,887 × 2,507; 312 KB



Cpátka.jpg  
1,161 × 3,103; 317 KB



Dens pendens.JPG  
686 × 299; 24 KB



Eroze.png  
858 × 566; 109 KB



Exkavátor 2.jpg  
745 × 3,375; 221 KB



Exkavátor.jpg  
793 × 3,446; 296 KB



Extrakční kleště ...  
870 × 3,198; 260 KB



Extrakční kleště ...  
1,628 × 1,137; 170 KB



Extrakční kleště ...  
1,084 × 3,618; 452 KB



Extrakční kleště ...  
2,129 × 3,217; 678 KB



Extrakční kleště ...  
2,377 × 3,208; 753 KB



Extrakční kleště ...  
2,024 × 3,355; 685 KB



Extrakční kleště ...  
1,079 × 2,868; 281 KB



Extrakční kleště ...  
870 × 3,198; 258 KB



Extrakční kleště ...  
1,151 × 3,580; 379 KB



Extrakční kleště ...  
994 × 3,074; 305 KB



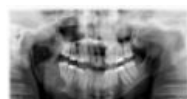Extrakční páka B...  
3,498 × 2,575; 671 KB



Extrakční páka B...  
1,729 × 2,687; 401 KB




Flexmaster.png  
666 × 509; 6 KB



Folikulární cysta ...  
2,815 × 1,540; 151 KB



Hladítko.jpg  
745 × 3,375; 238 KB




Háky detail.jpg  
2,163 × 950; 183 KB



Háky.jpg  
1,614 × 3,126; 455 KB



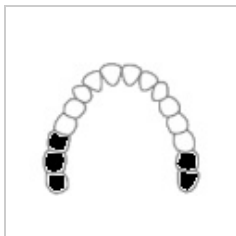Háčky.jpg  
1,827 × 2,080; 208 KB



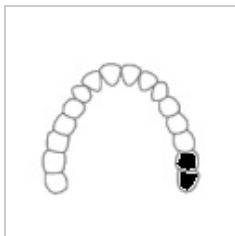Infraokluze.png  
889 × 535; 95 KB



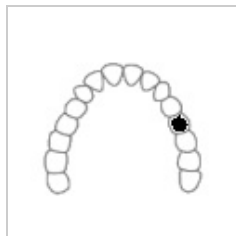
Jehelec.jpg  
1,533 × 3,399; 501 KB



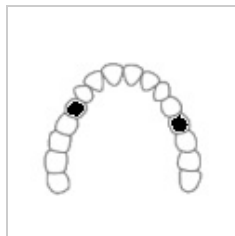Kennedyho klasif...  
100 x 80; 3 KB



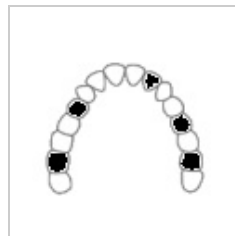Kennedyho klasif...  
100 x 80; 3 KB



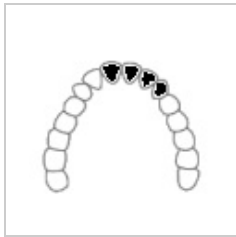Kennedyho klasif...  
100 x 80; 3 KB



Kennedyho klasif...  
100 x 80; 3 KB



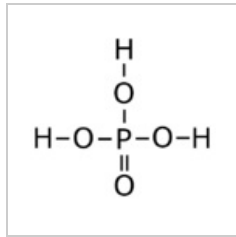
Kennedyho klasif...  
100 x 80; 3 KB



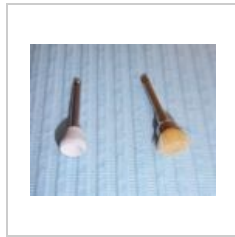
Kennedyho klasif...  
100 x 80; 3 KB



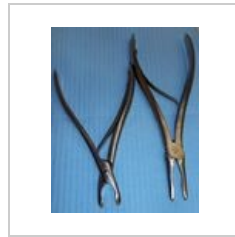
Kochery.jpg  
2,596 x 3,021; 706 KB




Kyselina trihydro...  
500 x 450; 10 KB



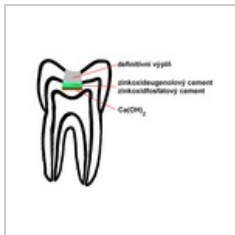Leštící kotoučky.j...  
1,943 x 1,590; 417 KB



Luerovy kleště.jpg  
2,387 x 2,969; 705 KB




Napínač matrice....  
2,882 x 1,125; 275 KB




Nepřímé překrytí...  
600 x 450; 89 KB



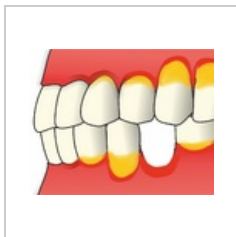
Násadec skalpel.j...  
521 x 2,392; 137 KB



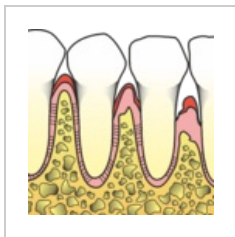Nůžky různé veli...  
2,391 x 3,098; 697 KB



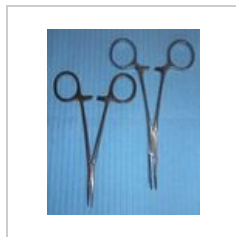
Nůžky tenké.jpg  
1,203 x 2,692; 345 KB



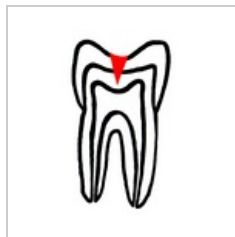Parodontitida.png  
994 x 776; 235 KB



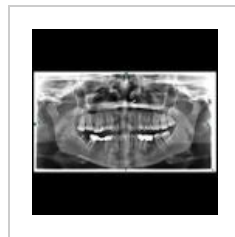Parodontální cho...  
1,436 x 1,433; 490 KB



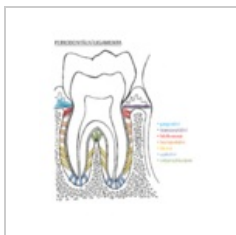
Peany.jpg  
2,615 x 3,170; 797 KB




Penetrující kaz.png  
400 x 575; 80 KB




Periapikální cysta...  
1,024 x 1,024; 79 KB




Periodontální liga...  
1,224 x 1,373; 438 KB



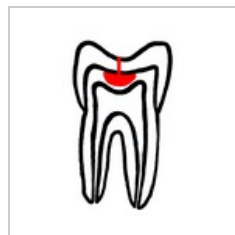Pinzeta anatomic...  
760 x 2,329; 169 KB



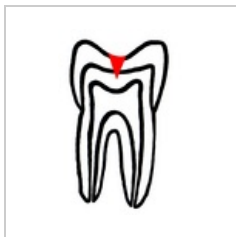Pinzeta chirurgic...  
674 x 2,549; 191 KB



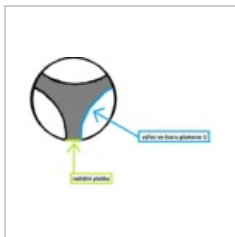
Pinzeta podávko...  
774 x 3,072; 214 KB



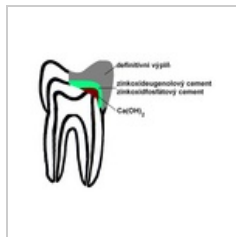Podminující kaz.p...  
400 x 575; 79 KB



Primární kaz.png  
400 x 575; 80 KB



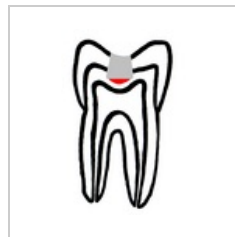Profile.endo.png  
575 x 406; 8 KB



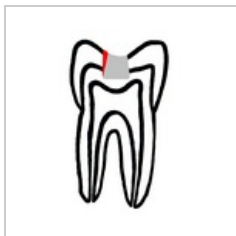Přímé překrytí zu...  
600 x 450; 86 KB




Raspatorium.jpg  
617 x 2,501; 174 KB




Recidivující kaz.p...  
400 x 575; 79 KB




Sekundární kaz.p...  
400 × 575; 79 KB




Snímek 134.JPEG  
4,000 × 3,000;  
2.02 MB




Snímek upr.JPG  
4,272 × 2,848; 771  
KB




Sonda detail.jpg  
1,390 × 2,903; 275  
KB



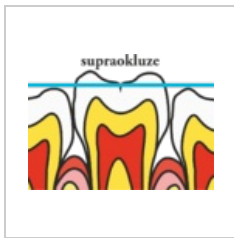
Sonda.jpg  
721 × 2,955; 231  
KB



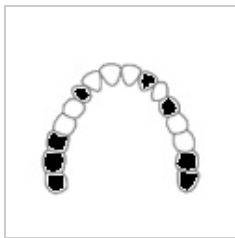Srpek a drápek d...  
1,887 × 2,507; 268  
KB



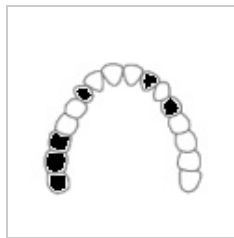Srpek a drápek.jpg  
1,161 × 3,103; 321  
KB



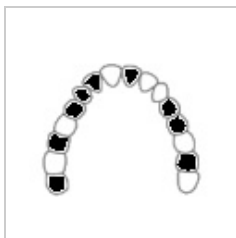Supraokluze.png  
884 × 648; 106 KB



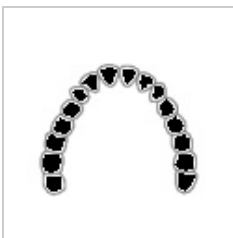
Voldřichova klasi...  
100 × 80; 3 KB



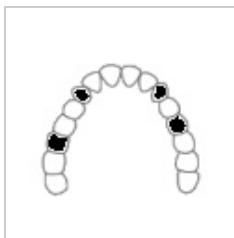Voldřichova klasi...  
100 × 80; 3 KB



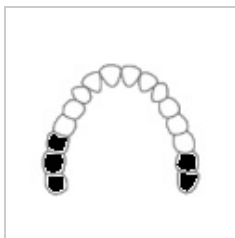Voldřichova klasi...  
100 × 80; 3 KB



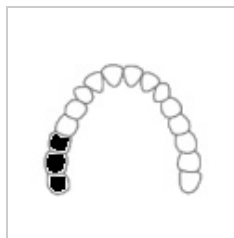
Voldřichova klasi...  
100 × 80; 3 KB



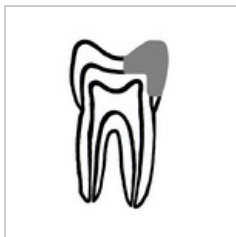Voldřichova klasi...  
100 × 80; 3 KB



Voldřichova klasi...  
100 × 80; 3 KB



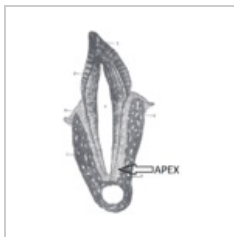Voldřichova klasi...  
100 × 80; 3 KB



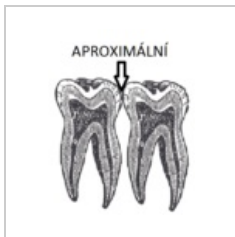
Výplň kavity II tří...  
400 × 575; 75 KB



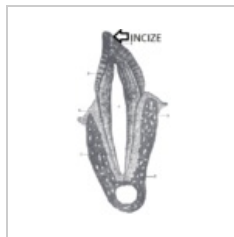Zrcátko vyšetřov...  
812 × 2,950; 228  
KB



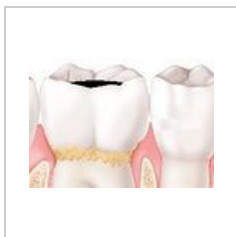Zub apex.png  
489 × 750; 281 KB



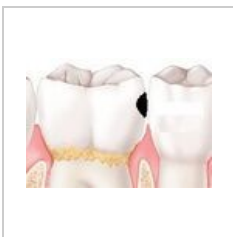
Zub aproximální...  
286 × 360; 88 KB



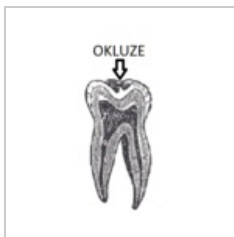Zub incize.png  
260 × 500; 96 KB



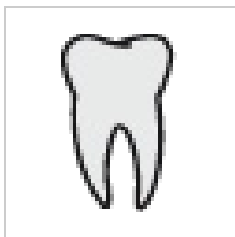Zub molár I třída...  
216 × 151; 37 KB



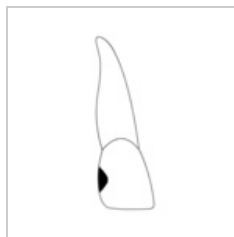
Zub molár II třída...  
216 × 151; 37 KB



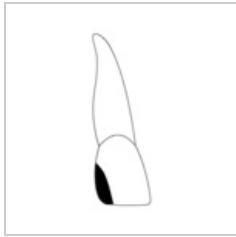
Zub okluze.png  
170 × 360; 62 KB



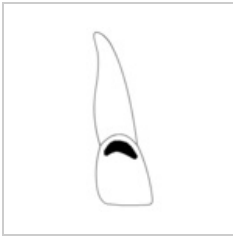
Zub portál.png  
50 × 50; 4 KB



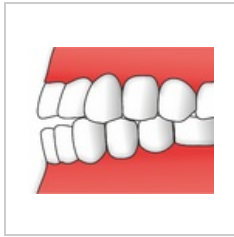
Zub řezák III tříd...  
167 × 350; 3 KB



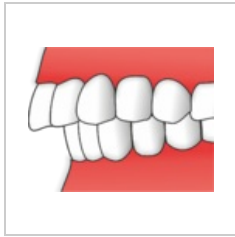
Zub řezák IV tříd...  
166 × 350; 3 KB



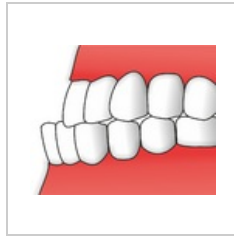
Zub řezák V třída...  
171 × 347; 3 KB



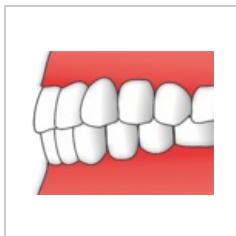
Zuby - hiatodonti...  
1,001 × 792; 141  
KB



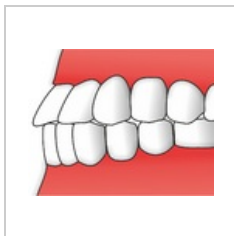
Zuby - opsidodon...  
979 × 767; 127 KB



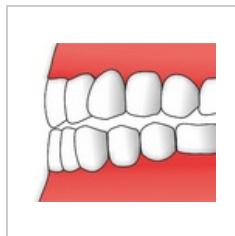
Zuby - prognatod...  
1,001 × 807; 140  
KB



Zuby - psalidodo...  
1,002 × 776; 132  
KB



Zuby - stegodontc...  
1,002 × 795; 143  
KB



Zuby -labidodontc...  
1,002 × 857; 151  
KB



Čepelka 10.jpg  
488 × 1,175; 61  
KB