

Kategorie: Gynekologie

Pages in category "Gynekologie"

The following 188 pages are in this category, out of 188 total.

A

- Ablace
- Abraze (gynekologie)
- Adnexitida
- Alfa-fetoprotein
- Amenorrhoea
- Appendicitida v těhotenství
- Ashermanův syndrom
- Asistovaná reprodukce
- Atelektáza

B

- Baby masáže
- Bakteriální vaginóza
- Benigní onemocnění prsu
- Brennerův tumor

C

- Cerclage
- Cervix skóre
- Chirurgická léčba zhoubných gynekologických nádorů
- Choriový gonadotropin
- Choroby kardiovaskulárního systému a těhotenství
- Ciklopirox
- Cowdenové syndrom
- Cyklické změny v ženském těle
- Cystokéla
- Císařský řez

D

- Diabetes mellitus v graviditě
- Diagnostické užití ultrazvuku
- Diagnostické zobrazovací metody v gynekologii
- Diagnostika stavu plodu v těhotenství a při porodu
- DIC (gynekologie a porodnictví)
- Diseminovaná intravaskulární koagulace
- Dispenzární péče v těhotenství
- Dráždivá děloha
- Dysfunkce dolních močových cest
- Dysmenorrhoea
- Dystokie
- Děloha
- Děloha / Uterus - HE

E

- Eklampsie
- Ektropium (gynekologie)
- Embolie plodovou vodou
- Embolie plodovou vodou, šok, DIC – diagnostika, prevence, terapie
- Endometrióza
- Endoskop

F

- Farmaka ovlivňující děložní činnost
- Fetální fibronektin
- Funnelling
- Fyzikální a chemické teratogeny

- Fyzikální a chemické teratogeny
- Fyziologické šestinedělí

G

- Gametogeneze
- Germinální nádory
- Gestační trofoblastická nemoc
- Graafův folikul
- Gynekologická anamnéza
- Gynekologické záněty
- Portál:Gynekologie a porodnictví
- Portál:Gynekologie a porodnictví (LFHK)

H

- HBsAg pozitivní matka a novorozenec
- HELLP syndrom
- Hematometra
- Hematosalpinx
- Herlyn-Werner-Wunderlichův syndrom
- Hirsutismus
- Hodnocení spermiogramu
- Hrdlo děložní
- Hymen
- Hyperaktivní močový měchýř
- Hyperplázie děložní sliznice
- Hypertenze v těhotenství
- Hypoxie plodu
- Hysterektomie
- Hysteroskopie

I

- In vitro fertilizace
- Indikace chromozomálního vyšetření
- Infekce způsobené Streptococcus agalactiae
- Inkontinence moči
- Uživatelka:Ivettak/Pískoviště

K

- Karcinom děložního těla
- Kardiopulmonální resuscitace v těhotenství a za porodu
- Kongenitální toxoplazmóza
- Krukenbergův tumor
- Krvácení v těhotenství
- Krvácivé stavy v porodnictví
- Kyretáž

L

- Laktace
- Laparoskopická chirurgie
- Laparoskopická hysterektomie
- Leiomyosarkom
- Lidský papillomavirus
- Ligamentum latum uteri
- Lymfatická drenáž prsu
- Léčiva v těhotenství

M

- Uživatel:Mala iv/Pískoviště 2
- Mamografie
- Mateřská mortalita
- Menarche
- Menopauza
- Menoragie
- Menstruační cyklus
- Metoda Ludmily Mojžíšové
- Metroragie
- Mikrobiální obraz poševní
- Mimoděložní těhotenství
- Mvoma uteri

N

- Nauzea a zvracení v těhotenství
- Nechirurgická léčba zhoubných gynekologických nádorů
- Neepitelové nádory ovaria
- Nenádorová onemocnění vaginy
- Nepravidelnosti pánve
- Nykturie
- Nádory dělohy
- Nádory děložního hrdla
- Nádory prsu
- Náhlá smrt v těhotenství, za porodu, po porodu
- Náhlé příhody břišní v gynekologii

O

- Oligohydramnion
- Portál:Otázky ke státní zkoušce z gynekologie a porodnictví (1. LF UK, VL)
- Portál:Otázky ke státní zkoušce z gynekologie a porodnictví (3. LF UK, VL)
- Ovariální cyklus
- Ovariální cysty
- Ovariální hyperstimulační syndrom
- Ovariální nádory
- Ošetření prekanceróz gynekologických nádorů

P

- Patologické uložení placenty
- Peripartální život ohrožující krvácení
- Placenta
- Plavání novorozenců
- Plicní choroby v těhotenství
- Plodová voda
- Plodové obaly a placenta
- Podpurný a závěsný aparát malé pánve
- Polyhydramnion
- Polyp děložní sliznice
- Porodnická anamnéza
- Poruchy cyklického krvácení
- Poruchy pohlavní diferenciacie a pohlavního zrání
- Poruchy reprodukce
- Potrat
- Prebiptické vyšetřovací metody v gynekologii
- Preeklampsie
- Prekancerózy děložního hrdla
- Prekancerózy v gynekologii
- Premenstruální syndrom
- Prenatální diagnostika
- Prevence gynekologických nádorů
- Princip hamaky
- Právní zabezpečení a sociální ochrana ženy v těhotenství a mateřství
- Pubarche
- Pupečník
- Pánev
- Původci infekcí pohlavního ústrojí ženy

Q

- Q-TIP test

R

- RCUI
- Ruptura dělohy
- Rutinní laboratorní vyšetření u ženy s mrtvým plodem

S

- Uživatel:S.Filonova/Pískoviště
- Sheehanův syndrom
- Sterilizace
- Stresová inkontinence moči
- Svalové dno pánevní

- Svalové ústrojí pánve
- Syndrom 47,XXX
- Syndrom mrtvého plodu

T

- Telarché
- Torze adnex
- Trichomonádová vulvovaginitida
- Triple test
- Trombembolická nemoc v gynekologii
- Tuba uterina
- Turnerův syndrom
- Tyreopatie v těhotenství a u novorozence
- Těhotenská průkazka
- Těhotenské masáže

U

- Urgentní inkontinence moči
- Urodynamická vyšetření

V

- Vagina
- Virus herpes simplex
- Vulvitis
- Vulvovaginitidy
- Vulvovaginitis candidomyceta

Z

- Zhoubné nádory děložního hrdla
- Zhoubné nádory děložního těla (patologie)
- Zhoubné nádory ovária
- Zhoubné nádory v gynekologii
- Zhoubné nádory vulvy a pochvy
- Základní gynekologické operace
- Záněty prsní žlázy

Š

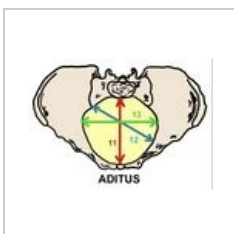
- Šestinedělí
- Šok (porodnictví)

Ž

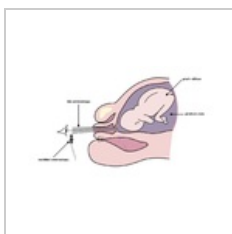
- Ženské pohlavní ústrojí
- Ženský pohlavní systém (histologie)

Media in category "Gynekologie"


The following 18 files are in this category, out of 18 total.



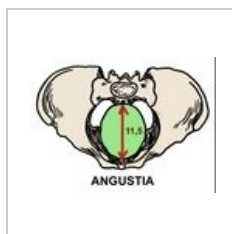Aditus pelvis.jpeg
791 × 558; 100 KB



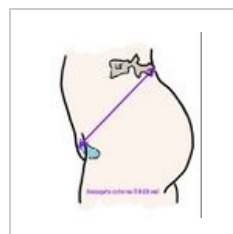
Amnioskopie.png
1,280 × 800; 109 KB




Amplitudo pelvis....
744 × 562; 112 KB



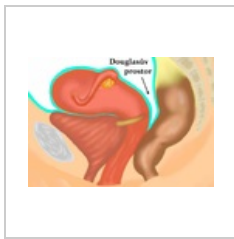
Angustia pelvis.j...
737 × 541; 105 KB



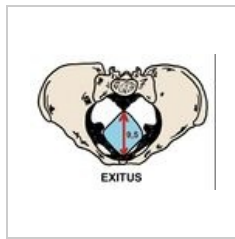
Conjugata extern...
914 × 1,114; 97 KB



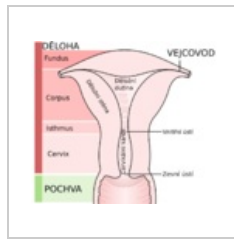
Delka tehotenstv...
5,576 × 704; 170
KB



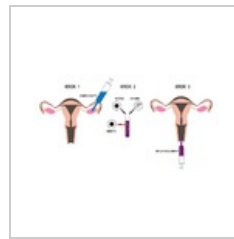Douglasův prosto...
1,148 × 802; 599
KB



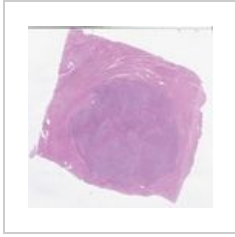
Exitus pelvis.jpeg
777 × 569; 105 KB



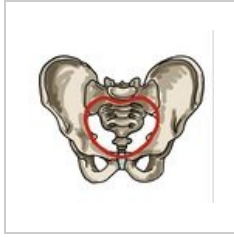
Gray1167 cz.svg
824 × 721; 70 KB



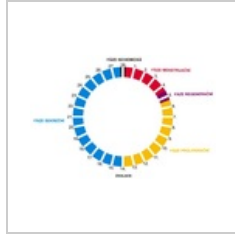Ivf.png
1,000 × 524; 113
KB



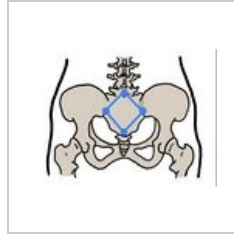
Leiomyom 10 28...
1,440 × 1,418; 710
KB



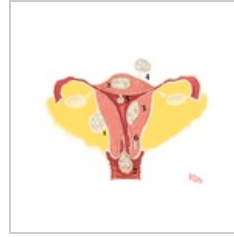Linea terminalis.j...
951 × 890; 168 KB



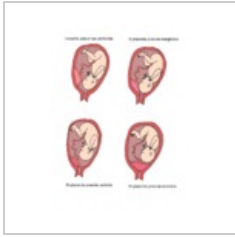Menstruacni cykl...
600 × 401; 63 KB



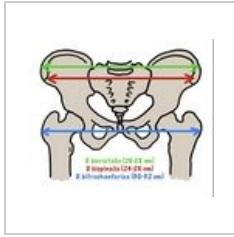Michaelisova rou...
902 × 671; 120 KB



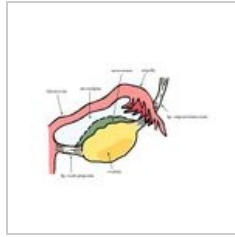
Myoma.png
1,736 × 1,345; 942
KB



Patologické ulož...
1,040 × 1,368; 614
KB



Pelvimetrické vyš...
870 × 742; 147 KB



Závěs vaječníku.j...
1,347 × 1,000; 299
KB