

Kůže

Kůže je největší orgán lidského těla s povrchem do 2 m², tvoří 5-9 % tělesné hmotnosti.

Kůže je složena ze tří hlavních částí: **epidermis** (pokožka), **corium** (dermis – škára) a **tela subcutanea** (subcutis – podkožní vazivo).

Histologický preparát

Pokožka (Epidermis)

Epidermis je ektodermálního původu, tvoří vrstevnatý dlaždicový epitel rohovějící. Průměrná tloušťka je přibližně 0,3–1,5 mm. Do spodní hranice epidermis zasahují výběžky koria, tzv. papily. Zrání buněk od bazální vrstvy k povrchu trvá cca 28 dní, např. na hlavě toto zrání trvá 14 dní. Buňky z nezrohovělých vrstev, keratinocyty, se mění keratinizací v šupiny, korneocyty.

Rozlišujeme 5 vrstev dle typu buněk: stratum basale, stratum spinosum, stratum granulosum, stratum lucidum a stratum corneum.

Stratum basale (bazální vrstva)

Stratum basale tvoří jedna vrstva palisádovitě uspořádaných kubicko-cylindrických buněk keratinocytů a zrnka melaninu, která tvoří nad jádrem čepičku. Buňky jsou navzájem spojeny desmozomy, připojení k zóně bazální membrány je prostřednictvím hemidesmozomů. Přibližně 5 % buněk tzv. melanocytů tvoří melanin. Melanocyty tvoří početné výběžky, kterými je transportován melanin do okolních keratinocytů (1 melanocyt zásobuje cca 30–40 keratinocytů). Melanocyty nejsou připojeny k sousedním keratinocytům desmozomy, ale jsou připojeny hemidesmozomy k bazální membráně. Kvůli tomuto nádorové buňky (melanom) rychle a snadno metastazují.

Stratum spinosum

Spolu se stratum basale tvoří stratum germinativum Malpighii. Jedná se o polygonální buňky spojené pomocí desmozomů (pod mikroskopem vypadají jako trny). Jejich mezibuněčné prostory jsou vyplněny tkáňovým mokem. Mechanickou odolnost kůže zajišťují cytokeratinová filamenta.

Stratum granulosum

Obsahuje jednu nebo více vrstev plochých buněk. Mají bazofilně se barvící hrubá zrna keratohyalinu (keratin, trichohyalin, profilagrin,...), která jsou meziproduktem rohovění. Chrání kůži před účinkem látek z okolí pomocí uvolnění granul glykolipidového charakteru exocytózou do mezibuněčného prostor (Odlandova tělíska).

Stratum lucidum

Stratum lucidum je tenká vrstva epidermis obsahující 2–3 vrstvy buněk. Jádra již nejsou barvitelná, cytoplasma je homogenní. V této vrstvě se přeměňuje keratohyalin v granula glykogenu a eleidinu. Tvoří důležitou bariéru a nejnápadněji je vyvinuta na dlaních a chodidlech.

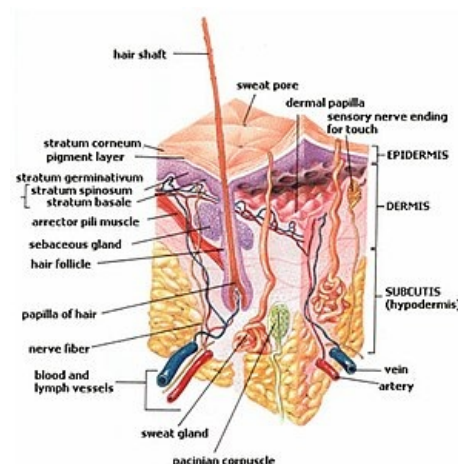
Stratum corneum

Skládá se z několika vrstev bezjaderných, zcela oploštělých buněk, korneocytů. Podle tloušťky této vrstvy rozlišujeme tlustý a tenký typ epidermis. Nejsilnější typ je na chodidlech a dlaních. Stratum corneum se dělí na dvě části - stratum conjunctum (spodní kompaktní vrstva) a stratum disjunctum (horní olupující se vrstva).

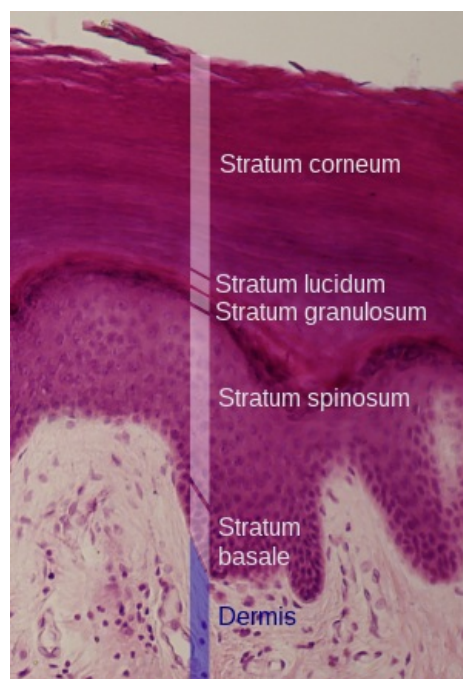
Langerhansovy buňky

Jedná se o dendritické buňky, prostupující všechny vrstvy epidermis. Vznikají v kostní dřeni, mají schopnost prezentace antigenů lymfocytům („antigen presenting cells"). Jejich počet je různý, stoupá při zánětech, klesá vlivem UV záření. Mají dlouhé výběžky a světlou chromofóbní cytoplazmu. Od keratinocytů je lze odlišit průkazem ATPázy; protein S 100+.

Merkelovy buňky



Příčný průřez kůže



Vrstvy epidermis na histologickém preparátu

Jsou to mechanoreceptory, nachází se ve stratum basale a zevní epitelové pochvě vlasového folikulu. Mají oválná jádra, světlou cytoplazmu, jejich peptidová granula je možné prokázat imunohistochemicky.

Škára (Corium)

Corium je mezenchymálního původu. Je tvořeno vazivovými vlákny, základní substancí, nervy, cévami a buňkami.

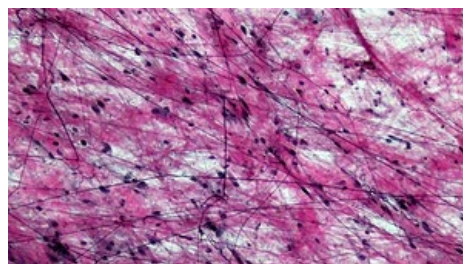
Má 2 odlišné vrstvy stratum papillare a stratum reticulare.

Stratum papillare

Tato část vybíhá směrem do epidermis v podobě papil. Utváří řídké kolagenní vazivo s mnoha buňkami a elastickými vlákny. Nachází se zde volná sensitivní nervová zakončení, nervová tělíska – Meissnerovo, Ruffiniho...

Stratum reticulare

Stratum reticulare najdeme pod papilární vrstvou v podobě husté pleteně kolagenních a elastických vláken. Je zde méně buněk, obsahuje ale lalůčky tukových buněk a Vaterova-Paciniho tělíska.



řídké kolagenní vazivo stratum papillare

Stavba škáry

Vazivová složka

Tvoří ji 4 druhy vláken:

1. kolagenní – pevnost kůže, orientované (čáry štěpitelnosti kůže)
2. elastická – podpůrné, obkružují adnexa, pevnost a pružnost
3. retikulinová – jemné
4. kotvící fibrily – připojení bazální membrány ke kolagenním vláknům dermis

Extracelulární matrix

Buněčné elementy

Mezi buněčné elementy patří fibroblasty, histiocyty, mastocyty, lymfocyty.

Krevní cévy

Dělíme na dva systémy – povrchový (subpapilární) a hluboký. Mezi nimi jsou *rami communicantes*.

Mízní cévy

Začínají v papilách a také tvoří 2 systémy.

Nervy

V rámci **sensitivních** nervů se jedná o jednoduché fibrily (volná nervová zakončení) nebo specializovaná zakončení. Mezi tyto zakončení patří Ruffiniho tělísko, Meissnerovo tělísko či Vaterovo-Paciniho tělísko. Ruffiniho tělísko je obaleno perineuriem a kolagenními vlákny. Meissnerovo tělísko má oválný tvar, větší rozměr než Ruffiniho a vyskytuje se na bříškách prstů, dlaních, chodidlech, rtech, jazyku. Jde o nahromadění buněk Schwannových a kolagenních vláken, která poutají bazální membránu k epidermis. Vaterovo-Paciniho tělísko o velikosti 1-3 mm má oválný tvar. Reguluje tlakové vjemy, vyskytuje se nejen v kůži, ale i ve stěnách vnitřních orgánů, v cévních svazcích a šlachách. **Vegetativní** nervy mají funkce žláz, jsou schopny vazokonstrikce i dilatace. Jsou příčinou i stahů *m. arrectores pilorum*.

Tela subcutanea

Podkoží má mezenchymální původ. Vyskytuje se zde vazivo, cévy, nervy, nervová zakončení a potní žlázy. Nejtenčí na očních víčkách, nejsilnější na hýždích, břiše a stehnech.

Kožní adnexa

 Podrobnější informace naleznete na stránce [Kožní adnexa](#).

Odkazy

Související články

- Fyziologie kůže
- Vývoj kůže
- Funkce kůže

- Fototypy | Pigment | Poruchy pigmentace
- Kůže tlustého typu / Thick skin - HE
- **Histologie:** Kůže tlustého typu (histologický preparát) | Axilla/histologický preparát | Procvičování:Kožní systém

Zdroj

- BENEŠ, Jiří. *Studijní materiály* [online]. ©2007. [cit. 4.11.2010]. <<http://jirben2.chytrak.cz/>>.

Literatura

- MARTÍNEK, Jindřich a Zdeněk VACEK. *Histologický atlas*. 1. vydání. Praha : Grada, 2009. 136 s. ISBN 978-80-247-2393-8.
- ŠTORK, Jiří, et al. *Dermatovenerologie*. 1. vydání. Praha : Galén, Karolinum, 2008. ISBN 978-80-7262-371-6.
- JIRSOVÁ, Zuzana. *Kůže* [přednáška k předmětu Histologie a embryologie, obor Všeobecné lékařství, 1. LF UK]. Praha. 2011.

Externí odkazy

- Příčný průřez kůží (https://infovisual.info/03/share/036_en.html)