

Kýla

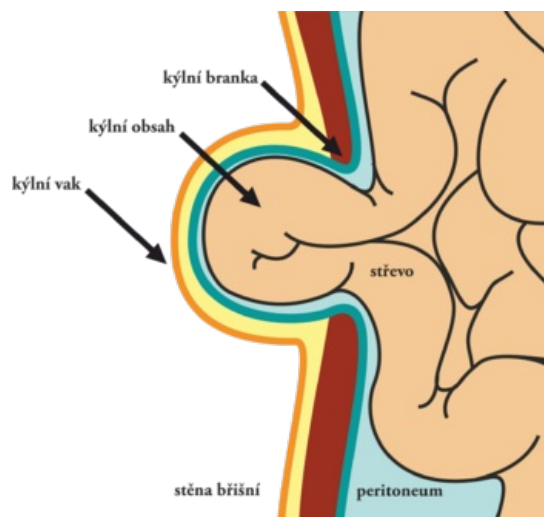
Kýla (hernie, hernia) je stav, kdy dojde k patologickému přesunu orgánu (či orgánů) z jeho přirozeného místa. Nejčastěji se tím myslí vytlačení orgánů dutiny břišní skrze oslabená místa břišní stěny. Jedná se však o obecný pojem - existuje např. herniace meziobratlového disku. Hlavní klinický význam břišních kýl spočívá v riziku uskřínutí jejich obsahu (tzv. inkarcerace), kdy dochází ke stlačení cév zásobující daný orgán krví, který pak trpí ischemií a po několika hodinách může dojít až k jeho nekróze. Součástí celého procesu je zánět, který se může šířit dál na pobřišnici (peritoneum) se vznikem život ohrožující peritonitidy. Léčení kýly je chirurgické, přičemž uskřínutí je důvodem k okamžitému výkonu (optimální je operace do 6 hodin). Nejčastější jsou kýly tříselné (79,8 %), stehenní (21,1 %) a pupeční (5 %).

Stavba

U většiny kýl rozeznáváme:

- kýlní branku,
- kýlní vak,
- kýlní obsah.

Obsahem u tříselné kýly je nejčastěji tenké střevo (enterokéla) nebo omentum (epiplokéla). Může se ale také jednat o Meckelův divertikl (tzv. Littréova kýla) či pouhou část obvodu tenkého střeva (tzv. nástěnná kýla Richterova). V tříselné kýle u dívek může být obsahem ovarium (ovariokéla). U brániční kýly se může naopak jednat téměř o kterýkoliv orgán dutiny břišní (žaludek, játra, slezina, ledviny).



Dělení

Dle polohy

- zevní
- vnitřní

Dle původu

- vrozené (herniae congenitae)
- získané (herniae acquisitae)

Dle přítomnosti vaku

- pravé (vak je přítomen)
- nepravé (vak není přítomen)

Dle reponovatelnosti

- volně reponibilní (hernia libera)
- ireponibilní
 - uskřínutá (hernia incarcerata)
 - srůsty mezi vakem a obsahem kýly (hernia accreta)
 - příliš objemná kýla (hernia permagna)

Druhy kýl

- tříselná/inguinální (přímá či nepřímá)
- pupeční/umbilikální
- epigastrická/supraumbilikální
- supravesikální
- femorální
- obturatorní
- perineální
- ischiadická
- hiátová
- skluzná
- paraesofageální
- lumbální
- parastomální
- v jizvě
- brániční

- vrožená brániční kýla
 - hiátová hernie
- paraduodenální
- pericékální
- kýla ve foramen Winslowi
- transmesenterická
- intersigmoidální

Odkazy

Související články

- Svalová kýla
- Tříselné kýly
- Stehenní kýla
- Umbilikální kýla

Použitá literatura

- ČIHÁK, Radomír a Miloš GRIM, et al. *Anatomie*. 3. vydání. Praha : Grada, 2013. 0 s. ISBN 978-80-247-4788-0.