

# Intraaortální balonková kontrapulzace

**Intraaortální balonková kontrapulzace** (*Intra-Aortic Balloon Pump, IABP*) je typ mechanické srdeční podpory. Jedná se o mechanické zařízení, jehož funkcí je podpora selhávajícího oběhu.<sup>[1][2]</sup>

Intraaortální balonková kontrapulzace se skládá s kontrapulzačního balonku zavedeného nejčastěji femorální tepnou do sestupné části hrudní aorty a kontrapulzačního přístroje.<sup>[2]</sup>

## Princip

Principem IABP je nafukování kontrapulzačního balonku inertním plynem (heliem) v diastole a jeho vyfukování v systole.<sup>[2]</sup> Nafouknutím balonku v diastole dojde ke zvýšení intraaortálního tlaku v ascendentní aortě a aortálním oblouku, čímž se potence vypuzení krve do *aa. coronariae*, *truncus brachiocephalicus*, *a. carotis communis sin.*, *a. subclavia sin.* (ev. aortokoronárních bypassů). Hovoříme o tzv. **diastolické augmentaci**, která má za následek zvýšení průtoku krve koronárními tepnami.<sup>[1][3]</sup>

Vyfouknutí balonku těsně před začátkem systoly vede ke snížení intraaortálního tlaku, a tudíž ke **snížení afterloadu**. Nafukování a vyfukování balonku je řízeno dle EKG křivky nebo křivky tepenného tlaku.<sup>[1]</sup>

Diastolická augmentace a snížení afterloadu mají za následek snížení nároků na práci levé komory a spotřeby kyslíku myokardem.<sup>[2]</sup>

## Indikace

Mezi indikace IABP řadíme především:<sup>[4][5][2]</sup>

- komplikace AIM;
- kardiogenní šok;
- nestabilní anginu pectoris nereagující na konzervativní terapii;
- syndrom nízkého minutového výdeje (LCOS).

## Kontraindikace

Absolutní kontraindikací IABP je významná **insuficience aortální chlopně** (diastolická augmentace tlaku zvyšuje diastolický objem levé komory, což může způsobit její poškození<sup>[1]</sup>), aneuryzma aorty, traumatické změny aorty.<sup>[2]</sup>

## Komplikace

Mezi možné komplikace IABP řadíme hlavně:<sup>[6][7][8][9]</sup>

- krvácení a infekci v místě punkce;
- perforaci tepny;
- disekci tepny (a. femoralis, a. iliaca, aorta);
- ischemii končetiny;
- trombocytopenii.

## Odkazy

### Související články

### Externí odkazy

► Výukové video 1 IABP na YouTube (<https://www.youtube.com/watch?v=o11fhdVOYWA>). ► Výukové video 2 IABP na YouTube (<https://www.youtube.com/watch?v=cplLWs1Mw2E>)

## Reference

- VANĚK, Ivan, et al. *Kardiovaskulární chirurgie*. 1. vydání. Praha : Karolinum, 2002. ISBN 80-246-0523-6.
- MANDÁK, Jiří, et al. Intraaortální balonková kontrapulzace. *Kardiologické fórum* [online]. 2005, roč. 3, vol. 2, s.

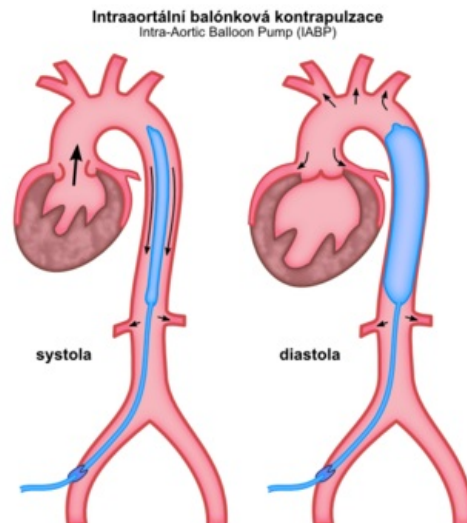
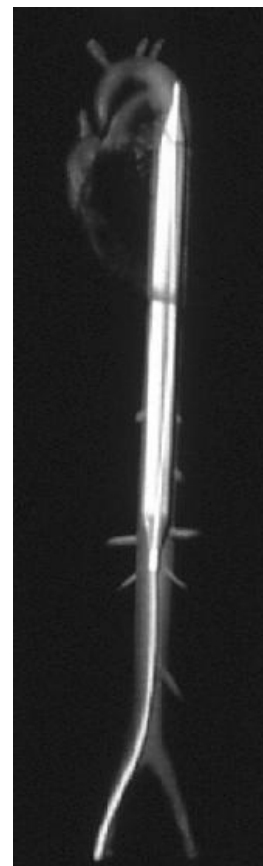


Schéma IABP



IABP

- 44-46, dostupné také z <[http://www.kardiologickeforum.cz/pdf/kf\\_05\\_02\\_09.pdf](http://www.kardiologickeforum.cz/pdf/kf_05_02_09.pdf)>. ISSN 1801-7606.
3. ZEMAN, Miroslav, et al. *Speciální chirurgie*. 2. vydání. Praha : Galén, 2006. ISBN 80-7262-260-9.
4. HOCHMAN, J S, J BOLAND a L A SLEEPER, et al. Current spectrum of cardiogenic shock and effect of early revascularization on mortality. Results of an International Registry. SHOCK Registry Investigators. *Circulation* [online]. 1995, vol. 91, no. 3, s. 873-81, dostupné také z <<https://www.ncbi.nlm.nih.gov/pubmed/7828316>>. ISSN 0009-7322.
5. SANBORN, T A, L A SLEEPER a E R BATES, et al. Impact of thrombolysis, intra-aortic balloon pump counterpulsation, and their combination in cardiogenic shock complicating acute myocardial infarction: a report from the SHOCK Trial Registry. SHould we emergently revascularize Occluded Coronaries for cardiogenic shock?. *J Am Coll Cardiol* [online]. 2000, vol. 36, no. 3 Suppl A, s. 1123-9, dostupné také z <<https://www.ncbi.nlm.nih.gov/pubmed/10985715>>. ISSN 0735-1097.
6. MECO, M, G GRAMEGNA a A YASSINI, et al. Mortality and morbidity from intra-aortic balloon pumps. Risk analysis. *J Cardiovasc Surg Torino* [online]. 2002, vol. 43, no. 1, s. 17-23, dostupné také z <<https://www.ncbi.nlm.nih.gov/pubmed/11803322>>. ISSN 0021-9509.
7. VONDERHEIDE, R H, R THADHANI a D J KUTER. Association of thrombocytopenia with the use of intra-aortic balloon pumps. *Am J Med* [online]. 1998, vol. 105, no. 1, s. 27-32, dostupné také z <<https://www.ncbi.nlm.nih.gov/pubmed/9688018>>. ISSN 0002-9343.
8. ISNER, J M, S R COHEN a R VIRMANI, et al. Complications of the intraaortic balloon counterpulsation device: clinical and morphologic observations in 45 necropsy patients. *Am J Cardiol* [online]. 1980, vol. 45, no. 2, s. 260-8, dostupné také z <<https://www.ncbi.nlm.nih.gov/pubmed/7355736>>. ISSN 0002-9149.
9. MAND'ÁK, Jirí, Vladimír LONSKÝ a Jan DOMINIK, et al. Vascular complications of the intra-aortic balloon counterpulsation. *Angiology* [online]. 2005 Jan-Feb, vol. 56, no. 1, s. 69-74, dostupné také z <<https://www.ncbi.nlm.nih.gov/pubmed/15678258>>. ISSN 0003-3197.

## Doporučená literatura

- MAND'ÁK, Jirí. *Intraaortální balonková kontrapulzace*. 1. vydání. Praha : Grada, 2006. ISBN 8024707349.