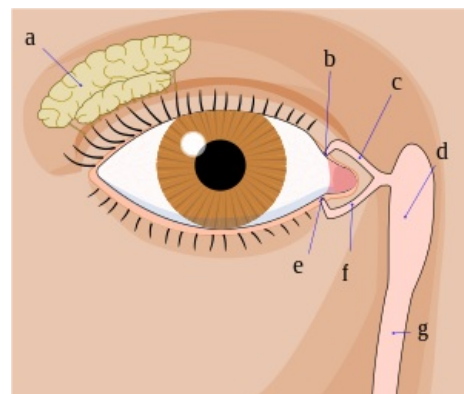


# Inervace slzné žlázy

**Slzná žláza** neboli **glandula lacrimalis** je inervována z ncl. salivatorius superior (*ncl. posterior n. facialis*) přes ggl. pterygopalatinum.

## Parasympatická inervace glandula lacrimalis

- Těla viscerálních motoneuronů jsou uložena v **ncl. salivatorius superior** (ncl. posterior n. facialis), jejichž axony (pregangliová vlákna) vycházejí v **n. facialis** do canalis nervi facialis (kanálek v pyramidě, končí na zevní basi lebni jako foramen stylomastoideum), který opouští v **n. petrosus major**. Ten se klade do žlábku (canalis nervi petrosi majoris) na přední ploše pyramidy, jde k jejímu hrotu a pak proráží skrze synchondrosis sphenopetrosa do fossa infratemporalis.
- Ve fossa infratemporalis se spojuje spolu s n. petrosus profundus (postgangliová sympatická vlákna plexus caroticus internus) za vzniku **n. canalis pterygoidei**, který jde dopředu skrze canalis pterygoideus do fossa pterygopalatina a v ní se napojuje na **ggl. pterygopalatinum**, kde se pregangliová vlákna přepojují na postgangliová, která jdou ve větvích **n. maxillaris** (2. větev trigeminu), vlákna pro slznou žlázu se oddělují do **n. zygomaticus** a z něj jdou v **r. communicans cum nervo lacrimali** do **n. lacrimalis** (větev z n. ophthalmicus, což je 1. větev trigeminu) a jím do slzné žlázy.



Slzná žláza – a)

## Přehled

	<b>Glandula lacrimalis</b>
<b>jádro</b>	ncl. salivatorius superior (ncl. posterior nervi facialis)
<b>nerv(y) vedoucí pregangliová vlákna</b>	n. facialis – n. petrosus major – n. canalis pterygoidei
<b>parasympatické ganglion</b>	ggl. pterygopalatinum
<b>nerv(y) vedoucí postgangliová vlákna</b>	n. maxillaris – n. zygomaticus – r. communicans cum nervo lacrimalis – n. lacrimalis
<b>cílový orgán (žláza)</b>	gl. lacrimalis

## Odkazy

### Související články

- Inervace slinných žláz
- Hlavový parasympatikus

### Zdroj

- PASTOR, Jan. *Langenbeck's medical web page* [online]. [cit. 2009]. <<https://langenbeck.webs.com/>>.