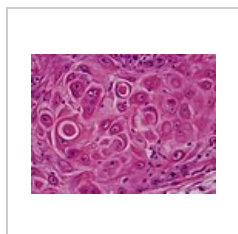


Histopatologické změny v kůži

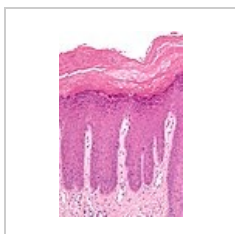V kůži probíhají stejné **patologické procesy** jako v jiných tkáních: tj. procesy **regresivní, progresivní, záněty, vrozené vývojové poruchy, nádory, nemoci z poruch oběhu, hyperémie, anémie, hypertrofie** a další. Navíc zde nacházíme speciální patologicko-anatomické změny.

Patologicko-anatomické změny

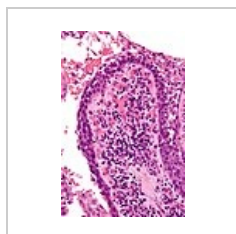
- **Hyperkeratóza** – rozšíření rohové vrstvy, ostatní vrstvy zúžené, normální i rozšířené (vývojové odchylky, záněty, nádory aj.).
- **Parakeratóza** – nedokonalé rohovění, v rohové vrstvě zachovaná oploštělá jádra zrohovatělých buněk (při zánětech, u psoriázy).
- **Dyskeratóza** – porucha rohovění, předčasná keratinizace buněk, v jejich plazmě vznikají charakteristická rohová zrna a tělíska („grains“ a „corps ronds“; příkladem Darierova dyskeratóza, spinocelulární karcinom).
- **Akantóza** – rozšíření malpighické části epidermis, zmnožením buněk, většinou je doprovázeno prodloužením a rozšířením interpapilárních čepů (reakce na zánětlivé procesy, u nádorů aj.).
- **Spongióza**, intercelulární edém – rozšíření mezibuněčných prostorů (ekzém, dermatitidy).
- **Intracelulární edém** – degenerativní změny buněk: degenerace kavitární, hydroptická, retikulární, balónová nebo vakuolární (různé záněty).
- **Atrofie epidermis** – úbytek různých vrstev (zejména stratum spinosum).
- **Papilomatóza** – prstovité prodloužení papil koria, často spolu s akantózou, papily se mohou nahoře větvit (bradavice, papilomy).
- **Akantolýza** – rozpouštění desmozómů, mezi buňkami štěrby až puchýře (nejvíce u pemphigu).



Dyskeratóza
spinocelulárního karcinomu



Lichen ruber chronicus – přítomna **akantóza, hyperkeratóza, parakeratóza, spongióza**



Pemfigus vulgaris – ztráta kohezivity keratinocytů (**akantolýza**) s tvorbou štěrbin až puchýřů

Odkazy

Související články

- Histopatologické změny v kůži/PGS
- Kůže tlustého typu/histologický preparát

Zdroj

- BENEŠ, Jiří. *Studijní materiály* [online]. ©2007. [cit. 2010]. <<http://jirben2.chytrak.cz/materialy/dermatovenerologie.doc>>.