

# Glomerulonefritidy

**Glomerulonefritidy**<sup>[1]</sup> patří mezi glomerulopatie. Jedná se o onemocnění glomerulů, které má zánětlivý charakter a je podmíněno imunologickými procesy. Glomerulonefritidy můžeme rozdělit na **primární** (kde jsou postiženy pouze ledviny) a **sekundární**, kdy je postižení ledvin součástí jiného systémového onemocnění (například systémový lupus erythematoses).

## Klasifikace glomerulonefritid

Klasifikace glomerulonefritid (GN) je komplikovaná a prozatím ne zcela ucelená. Existuje více kritérií, podle kterých lze jednotlivé patologické jednotky rozřadit.

### Dělení podle časového hlediska

1. Akutní glomerulonefritida
2. Subakutní glomerulonefritida
3. Chronická glomerulonefritida

### Dělení podle etiologie

**1. Primární glomerulonefritidy** - neboli též idiopatické. Neznáme přesnou příčinu vzniku. Nemoc je vázaná pouze na ledviny.

- Akutní poststreptokoková GN.
- FSGS.
- Syndrom minimálních změn (Minimal change disease).
- Membranoproliferativní GN.
- IgA nefropatie.
- Membránózní GN.

**2. Sekundární glomerulonefritidy** - onemocnění u kterého známe spouštěcí proces, ledviny jsou postiženy v rámci jiného systémového onemocnění.

- Diabetická nefropatie, Amyloidóza ledvin.
- Systémové vaskulitidy s postižením ledvin.
- Postižení ledvin u jiných systémových onemocnění (SLE, Henochova-Schönleinova purpura).
- Goodpastureův syndrom.
- Choroba z depozit lehkých řetězců (LCDD).

### Dělení podle charakteru projevu u primárních GN

**1. Proliferativní glomerulonefritidy** - vyznačují se zřetelně vyjádřenými zánětlivými ději. Klinické známky: výraznější proliferace buněk, s pozitivní imunofluorescencí, smíšený nález v moči. Častěji se projevují nefritickým syndromem.

- Akutní poststreptokoková glomerulonefritida.
- RPGN
- Mesangioproliferativní glomerulonefritida (IgA nefropatie)
- Membranoproliferativní glomerulonefritida.

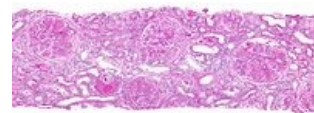
**2. Neproliferativní glomerulonefritidy** - vyznačují se nízkým stupněm zánětlivosti. Klinické známky: bez proliferace buněk, s negativní imunofluorescencí, proteinurie v moči. Taktéž se nejčastěji projevují nefrotickým syndromem.

- Syndrom minimálních změn (Minimal change disease).
- FSGS – fokálně segmentární glomeruloskleróza.
- Membránózní nefropatie.

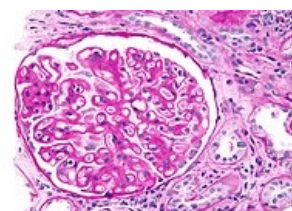
### Rychle progredující glomerulonefritidy

Jedná se o takovou formu glomerulonefritidy, která působí zhoršení renálních funkcí v průběhu dnů či týdnů. Histologicky se jedná o srpkovitou formu GN, kde srpky postihují nejméně 75% glomerulů. Nejčastěji pod tímto obrazem probíhají následující jednotky:

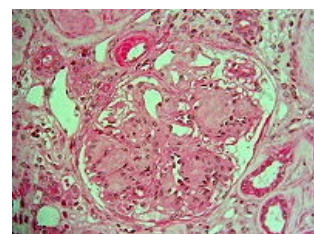
1. ANCA asociovaná renální vaskulitida – protilátky proti cytoplasmě neutrofilů (Granulomatóza s polyangitidou, Mikroskopická polyangitida, Syndrom Churgův - Straussové)
2. Anti-GBM antirenální glomerulonefritida – protilátky proti bazální membráně (Goodpastureův syndrom)
3. Imunokomplexová glomerulonefritida – ukládání depozit imunokomplexů (SLE, poststreptokoková glomerulonefritida, IgA nefropatie)



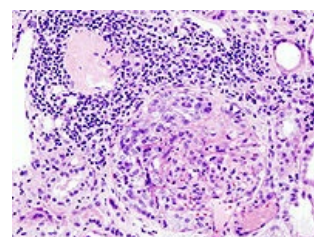
Membranoproliferativní glomerulonefritida



Membránózní nefropatie



Diabetická nefropatie



ANCA pozitivní glomerulonefritida.

# Odkazy

## Související články

- Akutní glomerulonefritida • Rychle progredující glomerulonefritida • Chronické glomerulonefritidy
- Glomerulopatie: Glomerulopatie projevující se nefrotickým syndromem
- Nefritický syndrom • Nefrotický syndrom
- Akutní glomerulonefritida/kazuistika

## Externí odkazy

- TECHmED: Glomerulonefritidy (<https://www.techmed.sk/glomerulonefritidy/>) - Užitečné informace o glomerulonefritidách s obrázky (slovensky)

## Použitá literatura

- KUMAR, Vinay, Abul K ABBAS a Nelson FAUSTO, et al. *Robbins basic pathology*. 8. vydání. Philadelphia : Saunders/Elsevier, 2007. ISBN 978-1-4160-2973-1.
- ČEŠKA, Richard, et al. *Interna*. 1. vydání. Praha : Triton, 2010. 855 s. ISBN 978-80-7387-423-0.

## Reference

1. KLENER, Pavel, et al. *Vnitřní lékařství*. Třetí, přepracované a doplněné vydání vydání. Praha : Karolinum, Galén, 2006. 1158 s. s. 739–740. ISBN 80-7262-430-X.