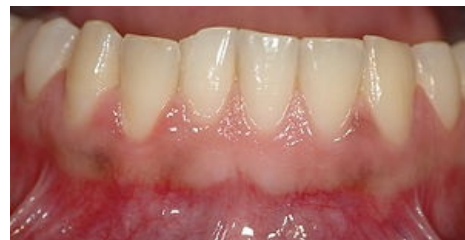

Gingiva

Gingiva neboli **dáseň** je měkká mukózní tkáň pokrývající alveolární kost.

Makroskopická anatomie gingivy

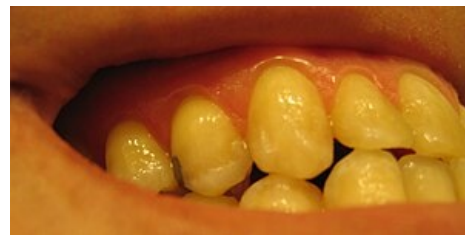Krajní část gingivy probíhá obloukovitě 0,5–2 mm koronárně od cementosklovinné hranice, dále přechází vestibulárně ve sliznici vystýlající dutinu ústní. Přechod připojené gingivy a sliznice se nazývá mukogingivální linie, není patrná pouze na přechodu gingivy a sliznice patrové. Fyziologicky je světle růžová.



Zdravá gingiva

Marginální (volná) gingiva

Je krajní část gingivy o výšce 0,8–2,5 mm lemující zub kolem dokola. Asi u poloviny populace je naznačen přechod připojené gingivy a volné gingivy mělkou paramarginální rýhou. Marginální gingiva utváří stěnu gingiválního sulcu a je fixována gingiválními vazy. Někdy na jejím povrchu nacházíme drobné *dolíčkování* (*stippling*).



Stippling

Připojená gingiva

Kontinuálně přechází z marginální části, někdy na přechodu volné a připojené gingivy nacházíme jemnou paramarginální rýhu. Je široká 1–9 mm a pevně fixována k periostu alveolární kosti, není tedy pohyblivá vůči podkladu, a dále přechází do volné alveolární sliznice. Tento přechod je demarkován mukogingivální juncí (linií). Podobně jako u volné gingivy nacházíme mnohdy *stippling*.

Interdentální gingiva (mezizubní papila)

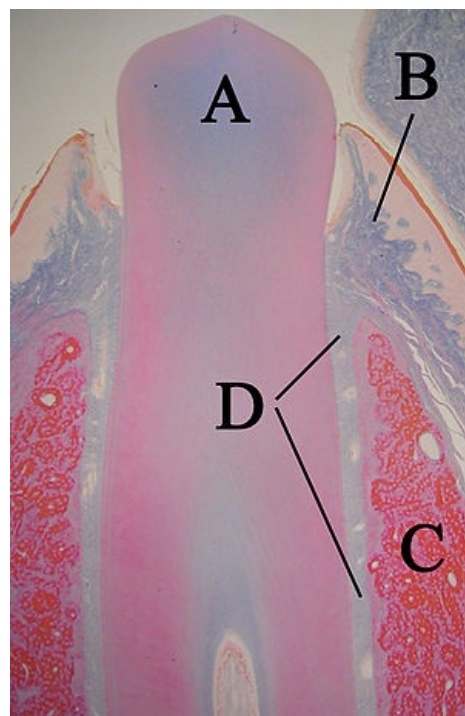
Tato část zaujímá prostor mezi dvěma zuby pod bodem kontaktu. Vybíhá ve dva cípy – vestibulární a orální propojené sedlovitou prohlubní „col“ v mezizubním prostoru. Tato část neobsahuje keratinizovaný epitel. Zbylá připojená gingiva je keratinizovaná.

Mikroskopická stavba gingivy

Epitel

Orální epitel je keratinizovaný, vícevrstevný. Ze spodních vrstev do něj vybíhá vazivo. Doba obměny epitelu je 10–12 dní.

- Vrstvy:
 - Stratum basale
 - Stratum spinosum
 - Stratum granulosum
 - Stratum corneum



Histologický preparát erupujícího zubu s gingivou

- A. Zub
- B. Junkční epitel
- C. Alveolární kost
- D. Periodoncium

Je možné selektivně obarvit nekeratinizovaný **spojovací epitel** a **mukózu** **Lugolovým roztokem** (barví glykogen), čehož se využívá v diagnostice.

Spojovací epitel připojuje dáseň k zubu od cementosklovinné hranice ke dnu gingiválního sulku.

- Množství epitelu má koronárně 150 μ m. V celém rozsahu ho tvoří 2 vrstvy:
 - Stratum basale (apikálně): 1–3 řady buněk
 - Stratum suprabasale: 15–18 řad buněk
- Doba obměny je 6 dní, tedy velmi dobrý regenerační potenciál.
- Je zde množství desmosomů, leukocytů, lymfocytů, makrofágů (vycestovávají z vazivové tkáně).

Vazivová tkáň

- jedná se o vazivová vlákna (hlavně kolagenní), glykoproteiny, proteoglykany, cévy.
- 65 % tvoří fibroblasty – syntetizují kolagen.
- Buňky imunitního systému – granulocyty, monocyty, lymfocyty.
- Plexus gingivalis – cévní zásobení.

Zdravá gingiva

Barva

Světle růžová, rasové rozdíly jsou drobné. Zánětlivě změněná gingiva je červená. Někdy může být zbarvena pigmentacemi – amalgámová tetováž, otravy těžkými kovy, užívání některých léků (Cis-platina). Bílá může být známkou anémie. Tmavá pigmentace se nachází například u Addisonovy choroby.

Tvar

Arkádovité vyklenutí u každého zubu, vybíhající do interdentálních papil. Zbytnělá gingiva se nachází u zánětů (parodontitis, gingivitis, papilitis), nebo může být hyperplastická jako vedlejší účinek některých léků (blokátory vápníkových kanálů, hydatoináty, cyklosporin A...).

Povrch

Konzistentní, neporučený, někdy s jemným doličkováním.

Odkazy

Související články

- Anatomie parodontu
- Onemocnění parodontu
- Parodontologie – základy

Použitá literatura

- HELWIG, Elmar a Joachim KLIMEK, et al. *Záchovná stomatologie a parodontologie*. 1. vydání. Praha : Grada Publishing, a.s, 1999. 0 s. ISBN 80-247-0311-4.
- Wikipedia: The Free Encyclopedia. *Gingiva* [online]. [cit. 2011-04-13]. <<https://en.wikipedia.org/wiki/Gingiva>>.