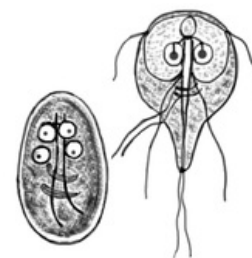


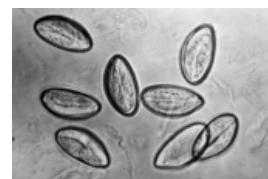
# Gastrointestinální parazitózy

## Přehled střevních parazitárních onemocnění

<b>Protozoa</b> (prvoci)	Giardióza	<i>Giardia lamblia</i>
	Améboza	<i>Entamoeba histolytica</i> neboli měňavka úplavičná
	Kryptosporidióza	<i>Cryptosporidium parvum</i>
	Izosporóza	<i>Isospora belli</i>
	Balantidióza	<i>Balantidium coli</i>
	Mikrosporidióza	<i>Enterocytozoon bieneusi</i> ; <i>Encephalitozoon hellem</i> , <i>cuniculi</i> , ( <i>Septata</i> ) <i>intestinalis</i> ; <i>Nosema corneum</i>
<b>Nematodes</b> (hlístice)	Askarióza, ankylostomóza	<i>Ascaris lumbricoides</i> neboli škrkavka dětská
	Enterobióza, oxyuriáza	<i>Enterobius vermicularis</i> neboli roup dětský
	Trichurióza, trichocefalóza	<i>Trichuris trichiura</i> neboli tenkohlavec lidský
	Trichinelóza	<i>Trichinella spiralis</i> neboli svalovec stočený
	Toxokaróza	<i>Toxocara canis</i> / <i>cati</i>
	Strongyloidóza	<i>Strongyloides stercoralis</i> neboli háďátka střevní
	Ankylostomóza	<i>Ancylostoma duodenale</i> , <i>Necator americanus</i> čili měchovci
	Drakunkuliáza	<i>Dracunculus medinensis</i>
<b>Trematodes</b> (motolice)	Střevní schistozomóza	<i>Schistosoma mansoni</i> , <i>Schistosoma japonicum</i> , <i>Schistosoma mekongi</i>
	Fasciolopsiáza	<i>Fasciolopsis buski</i> neboli velká střevní motolice
<b>Cestodes</b> (tasemnice)	Tenióza	<i>Taenia solium</i> neboli tasemnice dlouhočlenná, <i>Taenia saginata</i> neboli tasemnice bezbranná
	Hymenolepióza	<i>Hymenolepis nana</i> neboli tasemnice dětská
	Difyllobotriáza	<i>Diphyllobothrium latum</i> neboli škulovec široký



Giardia lamblia



Roup dětský

## Přehled střevních parazitóz

Střevní protozoonózy<sup>[1]</sup>

Onemocnění	Původce	Přenos	Klinický obraz	Diagnostika	Léčba
Améboza	<i>Entamoeba histolytica</i> (měňavka úplavičná)	fekálně-orální	těžké průjmy s příměsí krve, dyzenterie, bolesti břicha	průkaz cyst ve stolici	metronidazol
Giardióza	<i>Giardia intestinalis</i>	fekálně-orální	vodnaté, páchnoucí průjmy s flatulencí	průkaz cyst ve stolici	metronidazol
Kryptosporidióza	<i>Cryptosporidium parvum</i>	fekálně-orální	průjem	průkaz oocyst ve stolici	
Izosporóza	<i>Isospora belli</i>				
Balantidióza	<i>Balantidium coli</i>				
Mikrosporidióza	<i>Enterocytozoon bieneusi</i> ; <i>Encephalitozoon hellem</i> , <i>cuniculi</i> , <i>intestinalis</i> ; <i>Nosema corneum</i>				

V dětském věku je organismus vnímavější k parazitárním nákazám.

Základní vyšetřovací metodou je **koprologické vyšetření**:

- indikací je přítomnost GIT obtíží a eozinofilie (hlavně u osob, které někde cestovaly);
- vyšetření by se mělo 2–3× opakovat (po 4–7 dnech) neboť paraziti mají cyklický výskyt.

## Odkazy

### Související články

- **Průjmová onemocnění**: Virové gastroenteritidy ■ Bakteriální gastroenteritidy ■ Enterotoxikózy ■ Průjmy vyvolané léky ■ Průjmová onemocnění v kojeneckém věku ■ Diferenciální diagnostika průjmových onemocnění ■ Terapie průjmových onemocnění
- Antidiaroeika

## Reference

1. ROZSYPAL, H. *Střevní parazitózy* [online]. ©2003. [cit. 2011-07-14]. <<http://www1.lf1.cuni.cz/~hrozs~hrozs/iparaz2.htm>>.



### **Článek neobsahuje vše, co by měl.**

Můžete se přidat k jeho autorům ([https://www.wikiskripta.eu/index.php?title=Gastrointestin%C3%A1ln%C3%AD\\_parazit%C3%B3zy&action=history](https://www.wikiskripta.eu/index.php?title=Gastrointestin%C3%A1ln%C3%AD_parazit%C3%B3zy&action=history)) a jej.

O vhodných změnách se lze poradit v diskusi.