

# Gardnerův syndrom



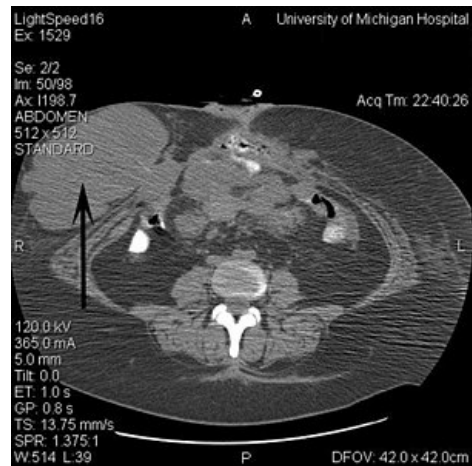
**Polypóza tlustého střeva** se současným nálezem osteomů a fibromatózy. Způsoben mutací genu APC (5q21; OMIM: 611731 (<https://omim.org/entry/611731>)).

Vyznačuje se přítomností velkého počtu adenomů ve sliznici tlustého střeva (přes 100), jejichž velikost kolísá od nepatrných rozměrů do 3 cm. Objevují se kolem 25. roku života a v průběhu dalších 10–15 let se téměř ve 100 % na jejich podkladě vyvíjí karcinom, někdy i vícečetný. Podobný **adenomatózní familiární polypóze**, u které se ale netvoří osteomy a fibromatózy.

## Odkazy

### Související články

- Hereditární nádorová onemocnění
- Karcinom tlustého střeva a konečníku
- Peutz-Jeghersův syndrom



Výrazná nádorová masa u 40leté pacientky s Gardnerovým syndromem