

# Fossa cubitalis

**Fossa cubitalis** je mělká jamka tvaru protáhlého kosočtverce, která se nachází v přední části loketního kloubu v regio cubitalis anterior.

Proximální ohraničení tvoří dvě raménka **musculi bicipitis brachii**, distální ohraničení tvoří **musculus pronator teres** (mediálně) a **musculus brachioradialis** (laterálně). Dno fossy cubitalis tvoří **musculus brachialis** a na povrchu tvoří **fascia brachii** pomyslný strop.

V této oblasti dochází ke štěpení arteria brachialis na arteria radialis ("palcová" strana) a arteria ulnaris ("malíková" strana). **Vena mediana cubiti** spojuje dvě velké cévy povrchového žilního řečiště: **venu basilicu** a **venu cephalicu**. **Toto propojení je variabilní, může se rozvětvovat a dokonce nemusí být vytvořeno.**

## Obsah

### cévy

- arteria brachialis a její větvení na **arteria radialis** a **arteria ulnaris**
- venae brachiales (hluboký žilní systém)
- vena basilica** (povrchový žilní systém)
- vena cephalica** (povrchový žilní systém)
- vena mediana cubiti (povrchový žilní systém)

### nervy

- nervus medianus
- nervus radialis a jeho větvení na **ramus profundus** nervi radialis a **ramus superficialis** nervi radialis
- nervus cutaneus antebrachii *medialis* (běží podél *vena basilica*)
- nervus cutaneus antebrachii *lateralis* (běží podél *vena cephalica*)

## Odkazy

### Související články

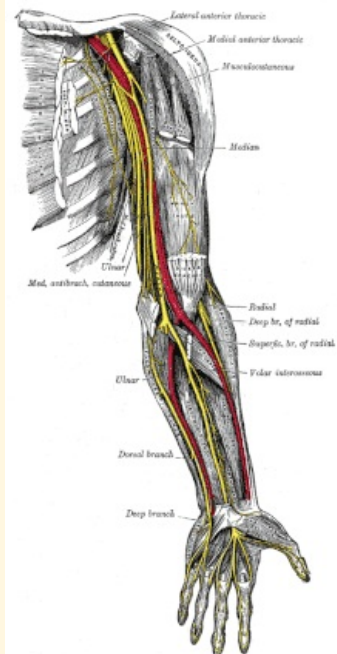
- Regio cubitalis
- Nervy horní končetiny
- Cévy horní končetiny

### Použitá literatura

- GRIM, Miloš a Rastislav DRUGA. *Základy anatomie. 5., Anatomie krajín těla*. 1. vydání. Praha : Galén : Karolinum, 2002. 119 s. ISBN 80-7262-179-3.

## Fossa cubitalis

Loketní jáma



*Nervy horní končetiny, které procházejí fossou cubitalis*

**Ohraničení mediálně** musculus pronator teres

**Ohraničení laterálně** musculus brachioradialis

**Ohraničení dorzálně** musculus brachialis (tvoří dno)

**Ohraničení ventrálně** fascia brachii (na povrchu)

**Ohraničení proximálně** tendo musculi bicipitis brachii

**Navazuje na** hiatus basilicus

**Přechází v** canalis pronatorius

**Obsah** a. brachialis, a. radialis, a. ulnaris, vv. brachiales, v. basilica, v. cephalica, v. mediana cubiti, n. medianus, n. radialis, n. cutaneus antebrachii medialis et lateralis