

Flutter síní

Flutter (kmitání) síní je síňová tachyarytmie charakteru makroreentry.

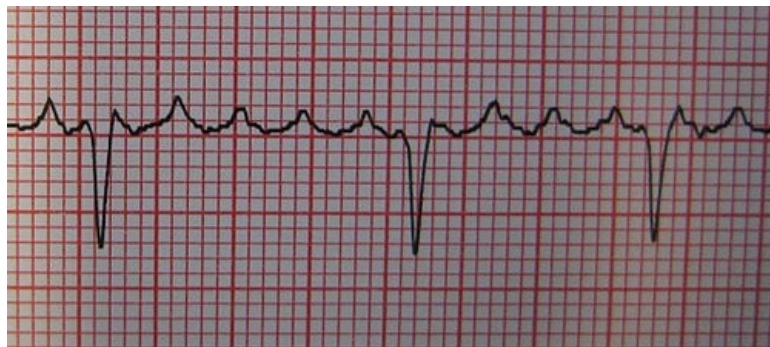
Typy

Rozlišujeme **2** typy flutteru síní.

Typický flutter síní (typ I)

Typický flutter síní je pravidelná tachyarytmie s velkým reentry okruhem v pravé síni, jehož část probíhá přes **kavotrikuspidální istmus**.

1. flutter síní kroužící proti směru hodinových ručiček (*counterclockwise flutter*);
2. flutter síní kroužící po směru hodinových ručiček (*clockwise flutter*);



Typický flutter síní s funkčním AV blokem 3:1 až 4:1

Atypický flutter síní (typ II)

Reentry u atypického flutteru vznikají heterogenně, v pravé i levé síni, nezávisle na kavotrikuspidálním istmu.

Etiologie

- ICHS,
- hypertyreóza,
- mitrální vady,
- po kardiochirurgických operacích,
- idiopatický flutter.

Diagnostika

Diagnostika se opírá o EKG. Na EKG pozorujeme:

- pravidelnou činnost síní s frekvencí 250–350/min (u fibrilace síní je činnost síní nepravidelná);
- flutterové síňové vlnky pilovitého charakteru (připomínají zuby pily), a to především ve svodech II, III, aVL a V1;
- absenci ST-T úseku.

Frekvence komor bývá většinou poloviční (150/min). AV uzel propouští každý druhý vzruch ve snaze chránit komory před příliš rychlým rytmem, čili vzniká **funkční AV blok 2:1** (eventuálně 3:1, 4:1). **⚠ Flutter síní se může transformovat ve fibrilaci síní a obráceně.**

Komplikace

Hlavní komplikací flutteru síní je trombembolie, vzácněji se může jednat o **tachykardickou kardiomyopatii**. V případě deblakovaného flutteru síní je každý stah síní převeden na komory, což má za následek tachykardii s následným vyčerpáním myokardu a vznikem tachykardické kardiomyopatie (dilatace srdce, snížená systolická funkce levé komory, srdeční levostranné selhání). Velmi vzácnou komplikací flutteru síní je **náhlá srdeční smrt**.

Léčba

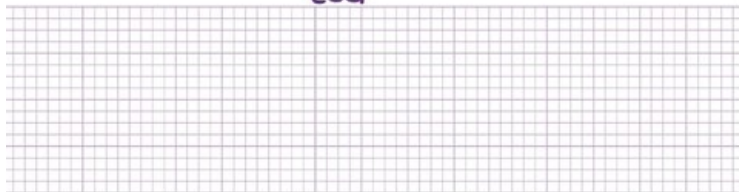
Metodou volby léčby flutteru síní je **katetrizační radiofrekvenční ablace kavotrikuspidálního istmu**, během které pomocí radiofrekvenční energie vytvoříme lineární léze napříč istmem s cílem dosažení obousměrné blokády istmu a přerušení reentry okruhu. Kromě katetrizační ablace se v léčbě flutteru mohou dále uplatnit:

- **zevní elektrická kardioverze**, která je obvykle nutná k ukončení arytmie;
- antiarytmika, léky kontrolující srdeční frekvenci (beta-blokátory, verapamil, digoxin);
- transezofageální síňová stimulace;
- intrakardiální stimulace.

Souhrnné video

ATRIAL FLUTTER

ECG



Video v angličtině, definice, patogeneze, příznaky, komplikace, léčba.

Odkazy

Související články

- Fibrilace síní
- Antiarytmika
- Převodní systém srdeční
- Poruchy srdečního rytmu

Externí odkazy

- Flutter síní (TECHmed) (<https://www.techmed.sk/flutter-predsieni/>)

Použitá literatura

- STÁREK, Zdeněk, et al. Katetrizační léčba typického flutteru síní včera a dnes. *Kardiologická revue* [online]. 2006, roč. 2006, vol. Suplementum, no. 0, s. 24-27, dostupné také z <http://www.kardiologickarevue.cz/pdf/kr_06_00_06.pdf>. ISSN 1801-8653.
- HAMPTON, John R. *EKG stručně, jasně, přehledně*. 6. vydání. Grada, 2005. 149 s. ISBN 80-247-0960-0.
- HAMAN, Petr. *Výukový web EKG : Základy EKG* [online]. [cit. 2010-12-01]. <<http://www.ekg.kvalitne.cz/tvorba.htm#Flutter%20s%C3%ADn%C3%AD>>.
- HOLAJ, Robert. Kardiologický kroužek. III. interní klinika VFN a 1. LF UK v Praze, 2009.
- VILIKUS, Zdeněk. Interpretace EKG v klidu a při zátěži. Ústav tělovýchovného lékařství 1. LF UK a VFN; 2010.
- TABOULED, Peirre. *L'ECG de A à Z*. 1. vydání. Paris : Maloine, 2010. 304 s. ISBN 978-2-224-03101-5.
- NEČAS, Emanuel, et al. *Patologická fyziologie orgánových systémů : Část I*. 1. vydání. Praha : Karolinum, 2007. ISBN 978-80-246-0675-0 (soubor).